

第20回 東北神経病理研究会

—20周年記念研究会—

平成25年 10月26日(土)

会場：独立行政法人国立病院機構 仙台医療センター 大会議室

仙台市宮城野区宮城野2-8-8

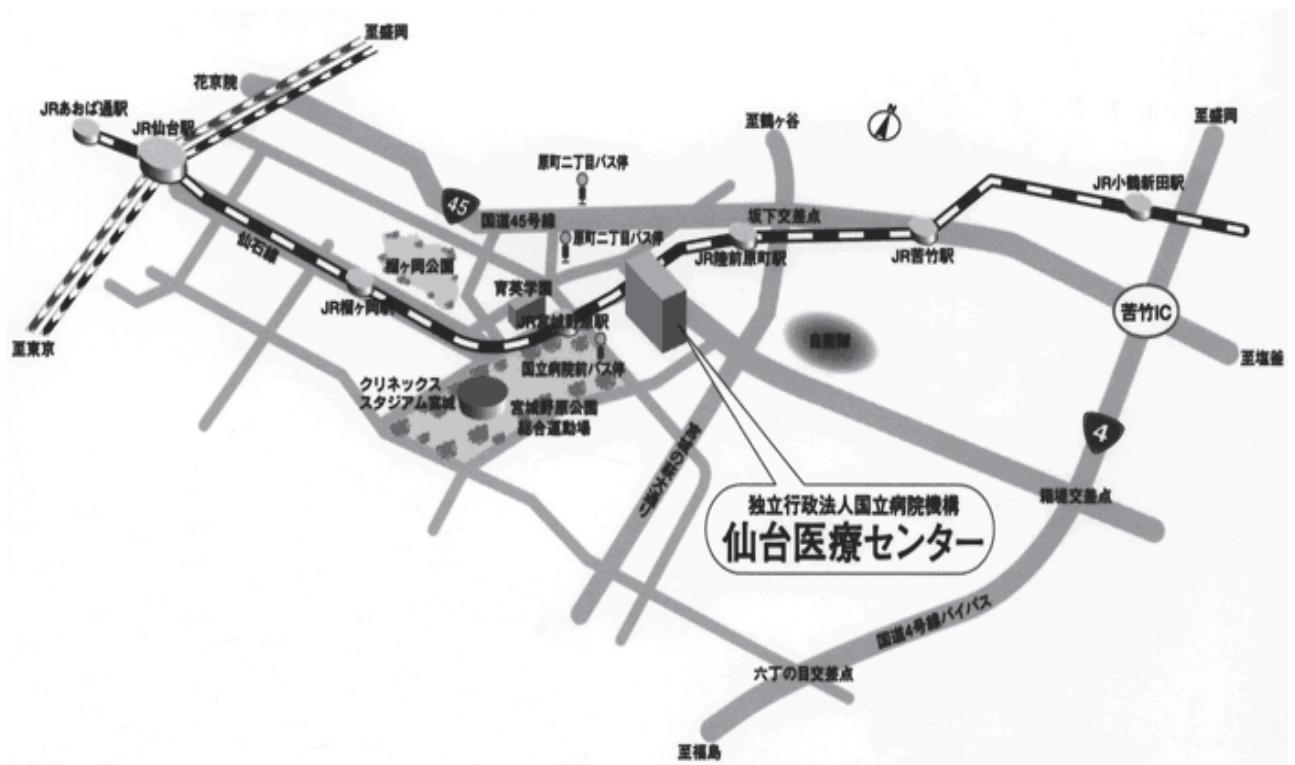
☎ 022-293-1111

当番研究会事務局

☎ 022-293-1111 内線7980 / 4216

FAX : 022-293-1149

会場案内



交通機関：

JR 仙石線 あおば通り駅または仙台駅より乗車
宮城野原駅下車 徒歩 1 分

JR 仙台駅東口からタクシーで 10 分以内 (1000 円以内)

新幹線から出ると背中側の出口になります。

駅 2 階コンコースに降りて左手に行くとも S-PAL(駅構内)があります。入らずに S-PAL
に向って左側に行くと東口に出る通路があります。

東口にもタクシー乗り場があります。

東北神経病理研究会 20 周年によせて

代表世話人 若林 孝一

弘前大学医学研究科脳神経病理学講座

東北神経病理研究会は今年で 20 周年を迎えた。これを機に本研究会の歩みを振り返ってみたい。

本研究会は当時東北大学の岩崎祐三教授のお声がかかりで、1994 年にスタートした。第 1 回から第 4 回までは大藤高志先生が当番世話人となり、鈴木博義先生、今野秀彦先生らのご協力もあり仙台で開催された。第 5 回（秋田）から東北 6 県を持ち回りで開催するようになった。これまでの開催地は、仙台 8 回、秋田 3 回、盛岡 2 回、山形 2 回、福島 2 回、弘前 2 回、郡山 1 回となっている。私自身は第 7 回（2000 年）から参加している。

演題数は、昨年までの 19 回を平均すると 11 題となる（最多は 16 題、最少は 7 題）。午前中にじっくり標本を見て、午後に発表と活発な討論を行うには良い数だろう。内容的にも脳腫瘍、循環障害、感染・炎症、脱髄、神経変性など多岐にわたる。

参加者は神経病理や病理を専門とする者だけでなく、脳神経外科学、神経内科学、精神医学、法医学、基礎神経科学の分野など幅広い。研究会の運営に関することは世話人会で話し合っている。なお、第 12 回までは岩崎先生が代表世話人、その後 2008 年まで吉田泰二先生が代表世話人を務められた。

第 16 回（2009 年）から日本病理学会のクレジットとして参加につき 5 単位を取得できるようになった。渡辺みか先生らのご尽力によるものである。さらに、今回から日本神経学会のクレジット（参加につき 1 単位）が加わった。

研究会の後は懇親会を行うのが通例で、土湯温泉、嶽温泉で行ったこともある。2011 年の秋田では宮田元先生の尺八も聴けた。東北 6 県は面積が広く、移動に時間がかかるが、仙台発 20 時 38 分の新幹線に乗れば、弘前には 23 時 06 分には着く（無理をして帰る必要もないが）。そういえば、富山から西田尚樹先生が毎年参加してくれる。

現在、日本ではすべての地域で神経病理学の地方会が開催されている。神経病理学は臨床神経学の一分野であると同時に、ニューロサイエンスにおいても重要な領域を占めている。今後、若手の人たちの参加が増え、本研究会が継続、発展してゆくことを願いたい。

第20回東北神経病理研究会の開催にあたり

岩崎祐三

大藤高志先生の呼びかけで始まった東北神経病理研究会が今回20回目の開催を迎えたことを心からお慶び申し上げますとともに、確固たる支援基盤をもたないこの会を永きにわたり支え続けてこられた皆様が一人一人の病理形態学に対する熱意と努力に敬意を表します。参加者全員が力を合わせて育ててきたことが、この会の誇りです。

この会が始まった20年前は、おし寄せる分子生物学の潮流の中で、病理学のあり方が熱く語られ、時には形態学としての病理学の存続が危惧され、ともすれば形態学的検索が軽んじられる傾向もみられました。このような激動の時期を、この研究会は、病理学の神髄は形態学であり、病理形態学の情報は顕微鏡の下におかれた一枚の標本に集約されていることを確信して歩んできました。

脳神外科、神経内科、一般病理学、神経病理学など多岐な領域の症例を検討の対象としてきましたが、法医学領域の参加により病理形態学に一層の深みを得ることが出来ました。これからも孤独で厳しい道のりが続くことと思いますが、年に一回開かれるこの研究会が皆様への励ましと心のよりどころとなることを願っております。

学会案内

参加費：3,000 円

(ただし、学生、初期臨床研修医、臨床検査技師、放射線技師、留学生は無料)

懇親会費：5000 円

場所：ホテルメトロポリタン

(JR 仙台駅に隣接、15 分程度で新幹線に乗車できます)

時間：19:00-21:00

発表形式

午前に標本観察を行い、午後に口演発表、質疑応答を行います。

標本展示

場所：第 1 会議室 (本会場向かい側)

各演題につき 1 台の顕微鏡を用意します。

当日は観察/診断に十分な標本および切り出し図などの資料を供覧してください。

事前の標本配布は行いません。

当日、ご提示の標本の一部をバーチャルスライド (VS) に取り込み、より多くの先生方に標本を見ていただくことも予定しています (東北大学病院病理部 渡辺みか先生担当)。その際は演者の先生方に声をかけさせていただきます。

口演発表

時間：

20 分の発表；発表 13 分、討議 7 分

30 分の発表；発表 20 分 討議 10 分

コンピューター

Windows のパソコンを用意いたします。

Windows 版 PowerPoint97-2003 (.ppt) に対応のファイル形式で USB または CD に保存してお持ちください。

どうしても Apple 社の機器をお使いになりたいときはコネクターをご持参の上、あらかじめ受付でその旨をお伝えください。会場での試写を行っていただきます。投影がうまく行かない時にはこちらで準備した Windows パソコンを使用して発表をお願いいたします。

タイムスケジュール

9 : 0 0 受付・標本展示開始

9 : 0 0 - 1 2 : 5 5

出題標本展示と自由検鏡 (第1会議室)

機器展示、バーチャルスライドによる標本の供覧

1 2 : 0 0 - 1 2 : 5 5 世話人会 (第2会議室)

1 2 : 5 5 - 1 8 : 0 0 研究会 (大会議室)

1 8 : 1 5 - 1 9 : 0 0 懇親会会場へ移動

1 9 : 0 0 - 2 1 : 0 0 懇親会

会場：ホテルメトロポリタン (JR 仙台駅隣)

15分程度で新幹線に乗車できます

研究会口演発表プログラム

12:55-13:00 開会挨拶

13:00-14:00 座長：渡辺みか（東北大学病院 病理部）

演題1 13:00-13:20

Combined pleomorphic xanthoastrocytoma and ganglioglioma の一手術例

○宮田 元¹⁾、杉田保雄²⁾、龍福雅恵¹⁾、新村 核³⁾、堀 智勝³⁾

1) 秋田県立脳血管研究センター脳神経病理学研究部

2) 久留米大学医学部病理学講座 3) 森山記念病院脳神経外科

演題2 13:20-13:40

病理診断に苦慮している成人松果体部腫瘍の一例

○松田憲一朗¹⁾、櫻田香¹⁾、小久保安昭¹⁾、佐藤慎哉¹⁾、中里洋一²⁾、嘉山孝正¹⁾

1) 山形大学医学部脳神経外科 2) 群馬大学大学院医学系研究科病態病理学講座

演題3 13:40-14:00

肉腫様所見を示す histiocytic sarcoma と考えられた一例

○黒瀬顕¹⁾、黒滝日出一²⁾

1) 弘前大学大学院医学研究科病理診断学講座, 2) 青森県立中央病院病理部

14:00-14:40 座長：黒瀬 顕（弘前大学大学院医学研究科病理診断学講座）

演題4 14:00-14:20

腫瘍随伴性視覚障害が疑われた乳癌多発脳転移の1剖検例

○高橋さつき¹⁾、齊藤昌宏¹⁾、柿崎裕太²⁾、島田友幸²⁾、伏見進³⁾

1) 秋田厚生連平鹿総合病院 病理診断科, 2) 同 外科, 3) 同 脳外科

演題5 14:20-14:40

脳神経と脊髄神経に高度の癌浸潤を認めた癌性髄膜炎の1剖検例

○今智矢^{1) 2)}、船水章央²⁾、三木康生¹⁾、馬場正之²⁾、三戸聖也³⁾、黒滝日出一³⁾、若林孝一¹⁾

1) 弘前大学大学院医学研究科脳神経病理学講座、2) 青森県立中央病院神経内科、3) 同病理部

14:40-14:55 休憩（15分）

14:55-15:45 東北神経病理研究会 20周年特別企画

座長：今野秀彦先生（独立行政法人国立病院機構 西多賀病院）

教育講演 14:55-15:25

「神経系標本の見方」

若林孝一先生（弘前大学大学院医学研究科脳神経病理学講座）

第20回東北神経病理研究会の開催にあたり 15:25-15:40

岩崎祐三先生（独立行政法人国立病院機構 宮城病院名誉院長）

15:45-16:15 座長：鈴木博義（仙台医療センター 臨床検査科）

演題 6

臨床的に癌性髄膜炎が疑われた69歳、男性の一剖検例

○宮田 元¹⁾、原 賢寿²⁾、大内東香²⁾、柴野 健²⁾、齋藤 謙³⁾、石黒英明²⁾

1) 秋田県立脳血管研究センター脳神経病理学研究部

2) 秋田赤十字病院神経内科 3) 秋田赤十字病院病理部

16:15-16:35 休憩（20分）

16:35-16:55 座長：西田尚樹（富山大学大学院医学薬学研究部法医学講座）

演題7 内面が上皮細胞で覆われた透明中隔腔（第5脳室）とベルガ腔（第6脳室）

○宮田 元¹⁾、大谷真紀²⁾、大島 徹²⁾、美作宗太郎²⁾

1) 秋田県立脳血管研究センター 脳神経病理学研究部

2) 秋田大学大学院医学系研究科医学専攻 社会環境医学系法医学講座

16:55-17:25 座長：宮田 元（秋田県立脳血管研究センター脳神経病理学研究部）

演題8 Familial dementia and parkinsonism の1剖検例

○三木康生¹⁾、森文秋¹⁾、今智矢^{1,2)}、丹治邦和¹⁾、新井陽²⁾、富山誠彦²⁾、

黒滝日出一³⁾、馬場正之²⁾、若林孝一¹⁾

1) 弘前大学大学院医学研究科脳神経病理学講座

2) 青森県立中央病院神経内科、3) 同 病理部

17:25-17:55 座長：森文秋（弘前大学大学院医学研究科脳神経病理学講座）

演題9 広範な tau pathology を伴う Argyllophilic grain disease の1剖検例

○西田尚樹、畑 由紀子、木下耕史

富山大学大学院医学薬学研究部法医学講座

17:55-18:00 閉会の辞 若林孝一（東北神経病理研究会代表世話人）

1. Combined pleomorphic xanthoastrocytoma and ganglioglioma の 一手術例

○宮田 元¹⁾, 杉田保雄²⁾, 龍福雅恵¹⁾, 新村 核³⁾, 堀 智勝³⁾

1) 秋田県立脳血管研究センター脳神経病理学研究部

2) 久留米大学医学部病理学講座

3) 森山記念病院脳神経外科

【症 例】18 歳, 男性

【既往歴, 家族歴】特記事項なし

【現病歴】14 歳時より複雑部分発作あり. 抗てんかん薬を処方されていた. 頭部 MRI で右内側側頭葉 (海馬前端) にガドリニウム増強効果のある腫瘍性病変あり. 画像上は嚢胞性変化と石灰化を伴っていた. 18 歳時に外科的切除を受けた. 術後 1 年経過した時点では, carbamazepin (400 mg/day) 内服にて発作は完全に消失している.

【神経病理学的所見】

腫瘍は肉眼的に淡灰白色調ないし黄褐色調のやや硬い組織で, 組織学的には主として pilocytic astrocytes の増殖と, エオジン好性, 磨ガラス状, 紡錘形の細長い胞体を有する腫瘍細胞の増殖からなっていた. 多数の eosinophilic granular body が見られた. Rosenthal fibers はごく少数のみ見られた. 粘液変性や腫瘍細胞の biphasic pattern は見られなかった. 場所によっては fibrillary astrocyte や gemistocytic astrocyte, さらに明瞭な核小体を伴う二核および多核巨細胞も散見された. ごく少数ながら lipidized astrocyte も認められたが, 同部に細網線維の増生は見られなかった. 腫瘍に巻き込まれた既存の神経細胞のほかに, entrapped neuron としては大型で ganglionic appearance を呈する神経細胞も散見された. 免疫組織化学的に腫瘍細胞の多くは vimentin と nestin が強陽性. このうち, piloid もしくは fibrillary な形態を示すものは GFAP と S-100 も陽性だったが, 血管周囲の磨ガラス状紡錘形の腫瘍細胞に GFAP や S-100 の発現は見られなかった. 多核巨細胞や lipidized astrocyte は GFAP と S-100 が陰性~陽性だった. 一部の腫瘍細胞は CD34 class II, MAP2, neurofilament, α -smooth muscle actin を発現していた. EMA の発現はなかった. MIB-1 標識率は 1.9% で, p53 は 30~40% の腫瘍細胞が陽性だった. IDH-1 (R132H) は陰性だった. 腫瘍は主として大脳皮質から直下の白質にかけて浸潤していたが, 一部はくも膜下腔にも浸潤していた. 同部には血管周囲性リンパ球浸潤と細網線維の増生が見られた. これに隣接する健常な大脳皮質の軟膜面からは腫瘍に向かって gliosed brain tissue が突出し, 多数の Rosenthal fibers を伴っていた.

【考 察】

本例では pleomorphic xanthoastrocytoma (PXA) と ganglioglioma (GG) の両成分が混在していると考えられ, 悪性度は grade II 相当とした. PXA と GG の共存例では双方の成分が混じり合う場合と, 双方の成分がそれぞれ独立した領域として存在する場合があることが知られている. PXA の最初の報告者である Kepes JJ ら (1979) によれば, PXA の由来は細網線維の著明な増生を根拠に subpial astrocyte であるとされ, この説が教科書的にも紹介されている. これに対して本例では細網線維の増生がくも膜下腔に浸潤した部に限られていることや, 必ずしも全ての腫瘍細胞が GFAP 陽性ではなく, 多くの腫瘍細胞が幼弱な蛋白である nestin と vimentin を強発現し, さらに一部の腫瘍細胞が CD34 class II, 神経細胞マーカーや平滑筋細胞マーカーを発現していることから, 本腫瘍が neuroepithelial stem cell に由来する可能性が示唆される. そして, 本例は PXA と GG が共通の発生母細胞に由来する可能性を示唆するとともに, PXA と GG が同一スペクトラムに包含しうることを示す症例であるとも考えられた.

【討議の要点】

1. 診断の妥当性

2. Long-term epilepsy-associated tumor (LEAT) における CD34 class II の診断的意義

2. 病理診断に苦慮している成人松果体部腫瘍の一例

○松田憲一朗 1)、櫻田香 1)、小久保安昭 1)、佐藤慎哉 1)、中里洋一 2)、嘉山孝正 1)

1) 山形大学医学部脳神経外科

2) 群馬大学大学院医学系研究科病態病理学講座

【症例】58歳女性

【既往歴、家族歴】糖尿病

【臨床経過】頭痛、嘔気、認知症様症状で発症し前医画像検査で脳室拡大と松果体部腫瘍を指摘、当科紹介となった。初診時の意識レベルはJCS3で眼球運動障害を認めた。MRIでは松果体部から第三脳室に突出する比較的均一に造影される腫瘤性病変を認め、非交通性水頭症を呈していた。ただちに脳室ドレナージを留置し、次いで神経内視鏡による第三脳室底開窓術と生検術を施行した。術後、意識は改善し、病理所見も悪性を示唆するものではなかったため画像による経過観察を行った。しかし、術後6ヶ月で画像上明らかな増大傾向を認め、頭痛と眼球運動障害も増悪傾向であったため、開頭による摘出術を施行した。このときの病理所見では若干の増殖能の上昇が認められたため、残存腫瘍に対してγナイフを追加した。術後状態は落ち着いていたが、経過観察中に次第に意識障害の増悪あり、画像上脳幹の造影病変出現と edema の拡大を認めたため、神経内視鏡による生検術を施行した。現在、3回目の標本の病理学的検索を進めている。

【病理所見】楕円形の核と好酸性の細胞質を有する紡錘形の腫瘍細胞が線維状の配列をなす腫瘍組織であり、核には軽度の大小不同、クロマチンの増加、軽度の不整、および核内封入体が認められる。壊死巣や微小血管増殖像は認められない。免疫組織化学的にはGFAP(+)、S-100P(+)、Olig2(+)、nestin(+)、NFP-MH(-、ごく少数で陽性)、c-kit(-)、EMA(-)、cytokeratin CAM5.2(-)、AE1/AE3(-)、CD34(-)、CD99(-)、aSMA(+)、vimentin(+)、desmin(-)、ALK(-)、D2-40(±)、MIB1-LI=2.8%(生検術時)/5.1%(開頭摘出術時)

【問題点】既存の脳腫瘍病理組織像に該当するものがなく、経過観察や治療方針に苦慮している。

3. 肉腫様所見を示す histiocytic sarcoma と考えられた一例

○黒瀬頭¹⁾, 黒滝日出一²⁾

1) 弘前大学大学院医学研究科病理診断学講座, 2) 青森県立中央病院病理部

【症例】 65歳, 男性

【既往歴】 直腸癌(57歳, stage IIIb, UFT半年内服), 糖尿病(58歳)

【臨床経過】 平成X年3月より排尿困難, 食欲不振, 頭痛, 意識障害(JCS1)が出現し, 4月初旬に近医神経内科受診. 造影MRIでは右大脳半球の皮質を中心に小型結節がみられた. また大脳髄膜および腰髄髄膜に異常濃染像がみられ播種性病変が考えられた. MRI所見から直腸癌再発による癌性髄膜炎を第一に疑い, さらに結核性髄膜炎, 真菌性髄膜炎, 細菌性髄膜炎の可能性も考えられた.

しかし腫瘍マーカー陰性, 消化管内視鏡検査や全身CTで異常所見がなく癌性髄膜炎は否定的であった. また髄液培養検査で真菌・一般細菌・抗酸菌陰性, 細胞診陰性, 髄液結核菌PCR陰性であり感染性髄膜炎の所見はなかった. 5月中旬に診断確定目的で右大脳半球病変の生検を行った.

【病理所見】 小型から中型の円形あるいは長円形核を主体に, 多核や奇異核を伴い, 淡好酸性あるいは泡沫状胞体を有する腫瘍細胞が, 交錯性の豊富な線維増生を伴って増生していた. 鍍銀染色では豊富な細網線維が認められた. HE染色からは giant cell glioblastoma, pleomorphic xanthoastrocytoma with anaplastic features のほか, 間葉系腫瘍としてのいわゆる MFH (undifferentiated sarcoma) が考えられたが, glioma としては, 腫瘍内凝固壊死巣に pseudopalisading がない点, クモ膜下腔に腫瘍の進展が見られたが Virchow-Robin 腔には腫瘍細胞が個在性に浸潤していた点, 画像上初期から腰髄に至る播種性病変を形成していたことが非典型的と考えられた. また腫瘍細胞の一部には血球貪食がみられた. 免疫染色では, GFAP は腫瘍辺縁部の腫瘍細胞に弱陽性であったが, それ以外の腫瘍細胞は陰性, 腫瘍周囲および腫瘍内に GFAP 強陽性細胞がみられたが反応性アストロサイトと考えられた. MIB-1 staining index は約 30%. 他に陽性を示したものは, CD68(PG-M1), CD68(KP-1), CD163, Iba-1, α 1-antitrypsin, α 1-antichymotrypsin, lysozyme(一部), CD4, S100(+/-), p53 であり, 陰性であったものは olig2, EGFR, neurofilament (NF-L), nestin, β -tubulin, synaptophysin, CD1a, CD3, CD8, CD20, CD21, CD30, CD34, MPO, ALK, HMB45, AE1/3, EMA である.

【問題点, まとめ】 本症例を肉腫様所見を示す histiocytic sarcoma (HS) と診断した. High grade glioma との鑑別が最も重要であるが, 腫瘍辺縁部で GFAP 弱陽性を示した腫瘍細胞は貪食によるものと考えた. すそれ以外の点は全て HS を支持あるいは矛盾のない所見と考えた. 中枢神経原発の HS でこのような肉腫様所見を示す腫瘍の存在を認識するしておく必要があると考えられる.

4. 腫瘍随伴性視覚障害が疑われた乳癌多発脳転移の一部検例

演者氏名：○高橋さつき¹⁾，齊藤昌宏¹⁾，柿崎裕太²⁾，島田友幸²⁾，伏見進³⁾

1) 秋田厚生連平鹿総合病院 病理診断科，2) 同 外科，3) 同 脳外科

【症例】

64歳、女性。

【既往歴，家族歴等】

特になし。

【臨床経過】

約1年半前に右乳房腫瘍で受診したが径10cm大と大きく、骨転移もあったため、化学療法後に局所コントロール手術となった。組織型はinvasive lobular carcinoma, ER(+), PgR(-), HER2 score 0だった。

その後も化学療法や脳転移に対するガンマナイフなど施行されていたが、2か月ほど前から右目が見えなくなり、引き続き左目も見えなくなった。頭部MRIでは全盲の責任病変は見つからず、眼科でも網膜に異常なしとされた。その後に聴覚障害も来した。症状の経過からは、腫瘍随伴症候群によるものと考えられていた。

徐々に状態が悪化し、死亡、病理解剖が施行された。

【病理所見】

全身に多発性転移。内臓で大きい腫瘍は脾で、門脈内腔にも連続して浸潤していた。脳には結節状腫瘍は少数で、髄膜播種と上衣下浸潤が全体に拡がっていた。

脳神経周囲浸潤が著明で、特に視神経は全長・全周に亘り鞘状に浸潤。しかし、視神経にとどまり、眼球内には及んでおらず、網膜変性像も見られなかった。

【問題点】

乳癌やその他の癌の脳転移・髄膜播種はしばしば経験される。視覚障害ほか神経症状は、臨床的に腫瘍随伴症候群と捉えられているが、文献を検索しても、脳や眼球の病理学的検索によって検証した例はほとんど見つからない。今回の、眼球を含めた病理解剖からは、不明の液性因子ではなく、癌の神経周囲浸潤が視覚障害の原因と確認された。

5. 脳神経と脊髄神経に高度の癌浸潤を認めた癌性髄膜炎の1剖検例

○今智矢^{1) 2)}、船水章央²⁾、三木康生¹⁾、馬場正之²⁾、三戸聖也³⁾、黒滝日出一³⁾、若林孝一¹⁾

1) 弘前大学大学院医学研究科脳神経病理学講座

2) 青森県立中央病院神経内科、3) 同 病理部³⁾

【症例】死亡時 22 歳、男性。

【既往歴】なし

【家族歴】父：大腸癌で死亡。

【臨床経過】X 年 7 月、頭痛が出現。7 月 31 日、近医を受診。項部硬直を認め、髄膜炎と診断され 8 月 6 日に入院。抗生剤投与で症状改善せず。8 月 16 日、外転神経麻痺が出現。ステロイドパルス療法を施行したが、改善なく、四肢末梢の感覚障害も出現した。経過中発熱はなかった。8 月 20 日、青森県立中央病院神経内科転院。頭部 MRI で脳溝、脳槽に T2/FLAIR 高信号を認め、水頭症を合併していた。髄液細胞数 8/μl、髄液細胞診で Class IV (腺癌疑い) であった。上記より癌性髄膜炎と診断した。水頭症に対し脳室ドレナージを施行。腹部 CT で腸間膜リンパ節の腫大、腹水貯留が認められたが、上部及び下部内視鏡検査では明らかな腫瘍性病変は認めず、原発巣は不明であった。9 月 3 日、開腹生検を施行。胃幽門部に低分化腺癌を認め、腸間膜、横行結腸に播種していた。9 月 13 日、誤嚥性肺炎を併発し、14 日に死亡した。

【剖検所見】全身解剖により、直接死因は肺炎と考えられた。胃幽門部に低分化腺癌を認め、腹腔内に広範な播種を認めた。

固定前脳重 1429g。低分化腺癌が脳、脳幹、小脳及び脊髄のくも膜下腔にびまん性に広がり、一部では Virchow-Robin 腔に癌細胞の浸潤を認めた。癌細胞は脳神経及び脊髄神経に高度に浸潤し、脊髄前根及び後根に連続する脊髄実質にも浸潤を認めた。脳及び脊髄に孤立性の転移巣は認められなかった。大脳皮質表層には散在性に spongy change や局所的な虚血性変化を認め、脊髄前角では central chromatolysis を認めた。胃癌を原発巣とする癌性髄膜炎と診断した。

【考察】本例では脳神経と脊髄神経に高度の浸潤を伴っていた。癌性髄膜炎では約 40% に脳神経障害を認め (Lancet Neurol 2006; 5: 443-452)、87.5% に脊髄神経障害が見られるとされる (Neuropathology 2008; 28: 295-302)。癌性髄膜炎における癌細胞の浸潤メカニズムとして、脳実質浸潤では Virchow-Robin 腔を介して浸潤する可能性 (J Clin Neurosience 2012; 19: 1723-1725)、脊髄実質では前正中裂から正中動脈を介して、または髄膜を破壊して癌細胞が浸潤する可能性、脊髄神経では神経内鞘や神経周膜を破壊して浸潤する可能性 (Neuropathology 2008; 28: 295-302) が想定されている。本例は脊髄神経に浸潤した癌細胞が連続性に脊髄実質に浸潤してゆくルートもあることを示している。

6. 臨床的に癌性髄膜炎が疑われた 69 歳，男性の一剖検例

○宮田 元¹⁾，原 賢寿²⁾，大内東香²⁾，柴野 健²⁾，齋藤 謙³⁾，石黒英明²⁾

1) 秋田県立脳血管研究センター脳神経病理学研究所

2) 秋田赤十字病院神経内科

3) 秋田赤十字病院病理部

【症 例】死亡時 69 歳，男性

【既往歴】35 歳時：膜性腎症，末期腎不全で透析中

67 歳時：盲腸癌，右半結腸切除（CA19-9 高値は手術後正常化）

その他，高血圧症，帯状疱疹（詳細不明）

【家族歴】特記事項なし

【現病歴】発熱あり，病院で投薬を受けた．その翌日，昼食後に意識レベル低下し，呼びかけに全く応答しなくなり，椅子にもたれた．5 分間ほど手足がぶるぶる震えていた．救急搬送中に意識は回復した．病院到着時は意識清明で神経学的異常所見なし．頭部 CT では右側頭葉後方の内側に低吸収域あり．心電図で心房細動なし．入院後，脳底動脈塞栓と再開通による右後大脳動脈領域の脳梗塞が疑われ，抗凝固療法が行われた．しかし，徐々に頭痛，発熱，吐気を訴えた．入院後 2 週間目の髄液検査で単核球優位の細胞増多と形質細胞の増加を認めた．一般細菌培養，抗酸菌培養，結核 PCR，クリプトコッカス抗原などは全て陰性．髄液糖の低下を伴っていたことから癌性髄膜炎が疑われた．SCC (2.6 ng/mL) と sIL2R (767 U/mL) はやや高値．全身 CT では異常なし．骨髄検査でも異常なく，多発性骨髄腫は否定的．髄液細胞のフローサイトメトリーでは多クローン性であり，形質細胞増加は腫瘍性増殖ではないと考えられた．造影 CT では右海馬周辺に一部造影効果を示す病変あり．意識レベルが徐々に低下するため，入院後 25 日目よりステロイドパルス療法を行ったところ意識が回復したが，その後，再び意識レベルが徐々に低下．頭部 CT では脳病変の拡大と水頭症の悪化を認めた．再度ステロイドパルス療法を行うも効果なく，全経過 50 日で死亡．

【病理所見】

1. 一般内臓器所見：腫瘍性病変は認められなかった．
2. 脳・脊髄の肉眼所見：固定後脳重量 1,430g. 肉眼的に脳は広範囲に脳回の扁平化と脳溝の狭小化を呈していたが，明らかな脳ヘルニアは認められなかった．脳底部のくも膜は軽度白色調に混濁していた．左直回，右傍海馬回，左小脳扁桃などに新鮮な出血を伴う軟化巣が多発性に透見された．断面では右扁桃体から海馬全体が新鮮な出血性軟化巣に置き換わり，病変は腫大性で同側マイネルト基底核から被殻，淡蒼球および周囲白質にまで及んでいた．同様の出血性軟化巣はさらに前頭葉底面や側頭葉，頭頂葉および後頭葉の皮質，視床，視床下部，脳幹表層および小脳表層にも多発性に認められ，一部の病変は隣接する白質にも及んでいた．脊髄にはくも膜の白色調混濁以外に特記すべき肉眼的異常所見はなかった．

3. 組織学的所見：病変部を中心に広範囲を標本化した．研究会当日に供覧する．

【討議の重点項目】

1. 臨床経過に関する疑問点や想定される鑑別疾患
2. 剖検脳の肉眼所見から想定される鑑別疾患や病態
3. 組織学的所見をあわせた病理診断
4. 本疾患の病態，今後の検討課題と教訓

7. 内面が上衣細胞で覆われた透明中隔腔（第5脳室）とベルガ腔（第6脳室）

○宮田 元¹⁾, 大谷真紀²⁾, 大島 徹²⁾, 美作宗太郎²⁾

1) 秋田県立脳血管研究センター 脳神経病理学研究室

2) 秋田大学大学院医学系研究科医学専攻 社会環境医学系法医学講座

【症 例】 死亡時 38 歳, 男性

【既往歴】 うつ病 (33 歳時から心療内科で投薬加療を受けていた)

【家族歴】 特記事項なし

【状 況】 自宅のトイレ内で死亡しているところを発見された。トイレ内には燃焼した形跡のある練炭があった。救急隊到着時は既に心肺停止状態で死後硬直が認められた。最終生存確認は死体発見の約 23 時間前である。血液中の一酸化炭素ヘモグロビン飽和度は左心血で 70.9%, 右心血で 69.5% であり, 直接死因は一酸化炭素中毒と診断された。

【神経病理学的所見】

固定後脳重量 1,491g。脳の外表所見では軟膜血管のうっ血が見られ, 血液は鮮紅色を呈していた。断面では脳梁膝部からモンロ孔のレベルの断面にかけて透明中隔腔が認められ, さらに後方のベルガ腔に連続していた。淡蒼球には明らかな肉眼的異常所見はなかったが, 組織学的には両側淡蒼球外節に組織の粗鬆化, 神経細胞の急性虚血性変化と血管周囲性リンパ球浸潤や単球・マクロファージの浸潤, および反応性アストロサイトの増生が認められた。海馬 CA1 錐体神経細胞の一部も急性虚血性変化を呈していたが, これに伴う細胞反応は見られなかった。

透明中隔腔とベルガ腔は内面が一層の立方細胞や線毛を有する上衣細胞で覆われていた。これらの細胞が認められない部は比較的厚い線維性グリオーシスを生じていた。同部に明らかな炎症細胞浸潤は見られなかった。

【考 察】

本例における淡蒼球病変は一酸化炭素中毒による全脳虚血に関連する淡蒼球壊死の初期病理像と考えられた。

透明中隔腔は胎児や新生児では脳の正常発育過程として存在する。透明中隔腔は脳梁の発育と密接に関連し, 胎児超音波検査で透明中隔腔が描出されない場合は脳梁欠損やその他の重症脳奇形を疑う根拠になる。妊娠 6 ヶ月以降になると透明中隔腔を囲む二葉の壁は後方から前方に向かって癒合しはじめ, やがて一枚の透明中隔を形成する。こうしてベルガ腔は出生時までに殆どが閉鎖し (97%), 透明中隔腔は生後 3~6 ヶ月までに乳幼児の 85% で閉鎖する (Shaw CM & Alvord EC Jr, 1969)。これ以降における透明中隔腔やベルガ腔の遺残は脳の形成異常や発育障害を示唆する。実際, MRI 画像による検討で, 透明中隔腔は健常成人の 2.4% に, 精神発達遅滞のある小児や成人の 15.3% に認められることから, 小児期以降の透明中隔腔を脳発達障害による精神疾患や脳機能障害を示唆する指標とする報告もある (Bodensteiner JB et al, 1998)。また近年では MRI 画像の解像度が向上し, 1mm に満たない微小な透明中隔腔も含めると健常成人でも 74.4% に見いだされている (Hagino H et al, 2001)。こうしたなか, 統合失調症の自殺率が透明中隔腔のある患者で有意に高いという報告や (Filipovic B et al, 2005), 統合失調症やアルコール依存症, 頭部外傷の既往やボクサーでは前後径 6mm を超える大きな透明中隔腔の保有率が高いという報告がある (Nopoulos P et al, 1997; Filipovic B et al, 2004)。病理学的には, 新生児の透明中隔腔は上衣細胞を伴わないが, 成人ではときに内面が一層の立方細胞で覆われることがあるという (Wolf A & Bamfold TE, 1935)。

【問題点】

1. うつ病における透明中隔腔の頻度
2. 透明中隔腔とベルガ腔の内面を覆う上衣細胞の由来・発生機序

8. Familial dementia and parkinsonism の 1 剖検例

○三木康生¹⁾、森文秋¹⁾、今智矢^{1,2)}、丹治邦和¹⁾、新井陽²⁾、富山誠彦²⁾、黒滝日出一³⁾、馬場正之²⁾、若林孝一¹⁾

1) 弘前大学大学院医学研究科脳神経病理学講座

2) 青森県立中央病院神経内科、3) 同 病理部

【症例】死亡時 62 歳、男性。

【家族歴】弟が経過約 4 年の皮質基底核変性症と網膜色素変性症。56 歳で死亡。

【臨床経過】網膜色素変性症を指摘されていた。X 年（53 歳）、構音障害。X+4 年 2 月（57 歳）から後方への易転倒性、3 月から右優位の筋強剛、頸部の筋強剛、下方視制限を認めた。L-DOPA の反応性に乏しく、頭部 MRI で脳幹被蓋の萎縮を認めたことから、進行性核上性麻痺（PSP）と診断。4 月から保続、異常行動を認め、8 月には右に傾き始め、起立不能。9 月、下肢の痙性が明らかとなり、物忘れが目立ち始めた。12 月、全身の筋硬直のため寝たきりとなった。X+5 年（58 歳）、全盲、パーキンソニズム、下方視制限、筋痙攣、全身の著明な筋硬直、四肢深部腱反射亢進、前頭葉徴候を認めた。X+7 年（60 歳）、意思疎通困難。X+9 年 2 月 6 日、敗血症にて死亡。全経過 9 年。

【剖検所見】脳重 1057g。前頭葉は萎縮性。側脳室および第三脳室は高度に拡大。淡蒼球、視床下核、脳幹被蓋の萎縮が明らかで、黒質は高度の色素脱失を示す。組織学的に淡蒼球、視床下核、黒質、青斑核、小脳歯状核に高度の神経細胞脱落、運動野にも中等度の神経細胞脱落を認め、錐体路変性を伴っていた。小脳虫部ではプルキンエ細胞が中等度に脱落。神経原線維変化および pretangle を大脳皮質、基底核、マイネルト核、動眼神経核、橋核、小脳歯状核に多数認め、これらは 4 リピートタウ優位。Ballooned neuron は前頭葉、帯状回、側頭葉に少数。さらに、多数の coiled body および threads を中枢神経系に広く認め、特に前頭葉皮質・白質に多く見られた。アストロサイト由来のタウ陽性封入体（tufted astrocyte に類似）を前頭葉皮質、基底核、視床に認めた。

【問題点】本例は経過 9 年の認知症を伴うパーキンソニズムの 1 例である。神経細胞脱落の分布に加え、4 リピート優位のタウ蓄積が神経細胞とグリア細胞に認められたことから PSP の範疇に入る例と病理学的には考えた。しかし、本例に認められたアストロサイト由来のタウ陽性封入体は典型的な tufted astrocyte とは形態が異なり、アストロサイトよりもオリゴデンドログリア由来の封入体（coiled body）が目立つこと、タウの蓄積が広範かつ高度で大脳・小脳皮質および大脳白質の変性が強い点で通常の PSP とは異なっている。弟が皮質基底核変性症と臨床診断されていることを併せ考えると、その全体像はタウ遺伝子変異を伴う frontotemporal dementia and parkinsonism linked to chromosome 17 (FTDP-17) に酷似している (Neuropathology 2007; 27: 73-80)。現在、遺伝子検査を依頼中である。

9. 広範な tau pathology を伴う Argyllophilic grain disease の 1 剖検例

○西田尚樹, 畑 由紀子, 木下耕史

富山大学大学院医学薬学研究部法医学講座

[症例] 75 才, 女性。60 才代前半より骨粗鬆症で通院歴がある。精神科の受診歴はないが, 死亡前に衝動的な短期間の家出, 高額商品の衝動買い, 無意味な借金などの行動があった。家族は認知症という認識は有していない。某日, 家人と口論後, 荷物を持って外出し, 2 日間知人宅で過ごした後, 行方不明となった。某日, 市内用水内で発見された。

[剖検所見] 頭部, 上下肢に軽微な皮下出血が多数認められる。死因は溺水吸引による窒息で, 状況からは自殺と考えられた。脳重量 1285g。大脳剖面では扁桃体, 側頭葉底面の軽度萎縮, 側脳室の軽度開大があり (若干の左右差が疑われる), 脳幹では黒質外側に色素脱出がある。組織学的には迂回回, 扁桃体, 内嗅皮質, 海馬傍回, 島回皮質を始めとした辺縁系に多数の neurofibrillary tangle に加え, argyllophilic grain が認められる。Astrocytes や oligodendrocytes の tau 陽性像も多数認められる。神経細胞の脱落は扁桃体, 内嗅皮質で軽度存在すると考えられた。また大脳皮質, 大脳基底核には少数ながらびまん性に tau 陽性の pretangle や glia 細胞が認められる。脳幹では黒質外側部に神経細胞脱落が認められ, neurofibrillary tangle が認められる。中脳水道周囲灰白質, 小脳歯状核にも微量ながら tau 陽性細胞がある。微量の diffuse 型老人斑を認める。Lewy pathology は認められない。

[考察] 本例の病変は argyllophilic grain disease (AGD) を主体とすると考えられ, 死亡前の奇行や精神機能障害を疑う行動, さらに自殺の器質的背景となっていた可能性が推察された。また, 本例には高度とはいえないものの, 辺縁系外にびまん性に tau pathology が認められており, CBD や PSP との鑑別も必要と考えられた。astrocytes の病理なども含め, 本例を 4 repeat taupathy の中でどのような位置づけで理解したらよいか, ご教授いただきたいと思います。