

第 22 回 東北神経病理研究会

日時：2015 年 11 月 14 日(土)

場所：岩手医科大学 循環器医療センター8階 研修室

当番世話人

小笠原邦昭（岩手医科大学脳神経外科）

連絡先：〒020-8505 岩手県盛岡市内丸 19-1

岩手医科大学 脳神経外科講座

TEL: 019-651-5111（内線：6605）； Fax: 019-625-8799

e-mail: neurosurgery@iwate-med.ac.jp

ご案内

1. 会場：岩手医科大学付属病院 循環器医療センター8階研修室
(盛岡市内丸 19-1, 裏表紙の図をご参照ください).
2. 受付：当日 10:00 から会場 1 階にて行います.
3. 参加費：3,000 円. 当日, 受付でお支払い下さい.
(ただし, 学部学生, 技師, 技術員, 留学生は無料)
4. 昼食：お弁当を用意致します.
12:00-13:00 に会場前ロビーでおとり頂けます.
5. クローク：用意しませんので荷物, 貴重品は各自で保管ください.
6. 懇親会（研究会終了後 19:00 から会場近くで行います）
会費 5,000 円. 当日, 受付でお支払い下さい.
7. 学会クレジット：本研究会に参加した場合, 日本病理学会専門医資格更新のための 5 単位が認定されます. 受付にて参加証をお受け取りください. また, 日本神経学会専門医資格更新のための 1 単位が認定されます（参加証は発行されません. 領収証が参加の証明となります）.
8. 交通：
バス：盛岡駅、東口バス乗り場⑥番発
「盛岡バスセンター方面行き」に乗車、「中央通り一丁目」で下車.
所要時間は 10 分です.
バス：盛岡駅、東口バス乗り場⑮番発
「盛岡都心循環バス でんでんむし 右回り線」に乗車、「岩手医大前」で下車.
所要時間は 10 分です. 大人 100 円です.
駐車場は循環器医療センター横の立体駐車場（有料, 200 円/時間）をご利用下さい.
駐車場営業時間：7:30～20:00

9. 宿泊：各自でご予約下さい。

10. 世話人会：当日 12:00 から会場 10 階同窓会室にて開催します
(昼食を用意します)。

11. 発表の方法：

1) 発表の方は必ず標本を用意して下さい。標本は 11 時までに 8 階会場の演題番号の掲示のあるテーブルに展示して下さい (当日は 10 時に開場します)。画像所見や肉眼所見も可能な範囲で展示してください。

顕微鏡は 1 演題につき 1 台用意致します。

2) 午後の発表は 14 時から 8 階会場 (検鏡会場と同じ) で行います。

(1) 発表時間は口演 10 分, 討論 10 分の計 20 分です。

アナウンスは致しませんので, 発表時間になりましたら演者は登壇し, 座長は座長席にお着きください。

(2) 当方で PC (Windows 8, Powerpoint 2010) を用意します。

USB メモリーでファイルを 12 時までに 1 階受付にお持ちください。

ご自分の PC をお持ちになっても結構です。

動画を使用される方はご自分の PC をご持参下さい。

マッキントッシュ PC を使われる方はコネクター (Mini D-sub 15 ピン) をご用意下さい。

会場では音声再生とインターネット接続は行いません。

お預かりしたファイルは世話人の責任で削除します。

プログラム

| | |
|------------------|---------------|
| 自由検鏡 (8階 研修室) | 10:00 - 14:00 |
| 演題発表・討論 (8階 研修室) | 14:00 - 17:10 |

開会の辞 13:55 - 14:00

当番世話人

小笠原邦昭 (岩手医科大学脳神経外科)

演題

座長：渡辺 みか (東北大学病院) 14:00 - 14:20

1. 延髄および脊髄の軟膜下アストロサイトにリン酸化 α シヌクレインの蓄積を認めた多系統萎縮症の1剖検例

○中村桂子¹⁾²⁾、森文秋¹⁾、今智矢³⁾、丹治邦和¹⁾、三木康生¹⁾、富山誠彦³⁾、黒滝日出一⁴⁾、若林孝一¹⁾

- 1) 弘前大学大学院医学研究科脳神経病理学講座
- 2) 金沢大学大学院医薬保健学総合研究科脳老化・神経病態学講座
- 3) 青森県立中央病院神経内科
- 4) 同 病理部

座長：黒瀬 顕 (弘前大学大学院医学研究科) 14:20 - 14:40

2. 中枢神経系原発形質芽細胞性リンパ腫の1例

○岩楯 兼尚¹⁾、川名 聡²⁾、古川 佑哉¹⁾、村上 友太¹⁾、山田 昌幸¹⁾、黒見 洋介¹⁾、織田 恵子¹⁾、岩味 健一郎¹⁾、神宮字 伸哉¹⁾、岸田 悠吾¹⁾、市川 優寛¹⁾、佐藤 拓¹⁾、藤井正純¹⁾、佐久間 潤¹⁾、齋藤 清¹⁾、田崎 和洋²⁾、橋本優子²⁾

- 1) 福島県立医科大学 脳神経外科
- 2) 病理病態診断学講座

座長：杉浦 嘉泰 (福島県立医科大学) 14:40 - 15:00

3. てんかん罹患者突然死の1剖検例

○西田尚樹¹⁾、畑 由紀子¹⁾、吉田幸司²⁾、田口芳治²⁾、田中耕太郎²⁾

- 1) 富山大学大学院医学薬学研究部法医学講座
- 2) 富山大学付属病院神経内科

座長：西田 尚樹（富山大学大学院医学薬学研究部） 15:00 - 15:20

4. **延髄の外側楔状束核に認められた新規のエオジン好性神経細胞内封入体**

○伊藤真子¹⁾、中村桂子^{2),3)}、森文秋²⁾、三木康生²⁾、丹治邦和²⁾、若林孝一²⁾

1) 弘前大学医学部医学科4年

2) 弘前大学大学院医学研究科脳神経病理学講座

3) 金沢大学大学院医薬保健学総合研究科脳老化・神経病態学講座

<休憩>

15:20 - 15:40

座長：鈴木 博義（国立病院機構仙台医療センター） 15:40 - 16:00

5. **特発性正常圧水頭症（iNPH）診療ガイドラインで definite iNPH の診断を満たした1剖検例**

○川並 透¹⁾、高橋賛美¹⁾、鈴木佑弥¹⁾、猪狩龍祐¹⁾、小山信吾¹⁾、大江倫太郎²⁾、
山川光徳²⁾、加藤丈夫¹⁾

1) 山形大学第三内科

2) 同病理診断学

座長：三須 建郎（東北大学大学院医学研究科） 16:00 - 16:20

6. **虚血性変化が同心円状脱髄病巣形成に先行した再発寛解型 Balo 病の1生検例**

○高井 良樹¹⁾、三須 建郎^{1,2)}、西山 修平¹⁾、黒田 宙¹⁾、中島 一郎¹⁾、渡辺 みか³⁾、
齋藤 竜太⁴⁾、金森 政之⁴⁾、冨永 悌二⁴⁾、藤原 一男^{1,5)}、青木 正志¹⁾

1) 東北大学病院神経内科

2) 国立病院機構八戸病院神経内科

3) 東北大学病院病理部

4) 東北大学病院脳神経外科

5) 東北大学大学院多発性硬化症治療学寄付講座

座長：川並 透（山形大学医学部） 16:20 - 16:40

7. **腎移植後の免疫抑制療法中に再発性経過を辿った神経核内封入体病の1例**

○吉田健二¹⁾、瀬川茉莉¹⁾、生田目禎子¹⁾、門脇傑¹⁾、吉原章王¹⁾、榎本雪¹⁾、
杉浦嘉泰¹⁾、宇川義一¹⁾、織田恵子²⁾、市川優寛²⁾、斎藤清²⁾、清家尚彦³⁾、
豊島靖子³⁾、柿田明美³⁾

1) 福島県立医科大学神経内科

2) 福島県立医科大学脳神経外科

3) 新潟大学脳研究所病理学分野

座長：三木 康生（弘前大学大学院医学研究科）

16:40 - 17:00

8. 神経内視鏡下生検で診断した Erdheim-Chester 病の一例

○今智矢¹⁾、鈴木千恵子¹⁾、船水章央¹⁾、上野達哉¹⁾、羽賀理恵¹⁾、西畠春生¹⁾、
新井陽¹⁾、布村仁一¹⁾、馬場正之¹⁾、昆博之²⁾、渡辺みか³⁾、富山誠彦¹⁾

1) 青森県立中央病院 神経内科

2) 同 脳神経外科

3) 東北大学病院 病理部

閉会の辞

17:00 - 17:10

東北神経病理研究会 代表世話人

若林 孝一（弘前大学大学院医学研究科）

1. 延髄および脊髄の軟膜下アストロサイトにリン酸化 α シヌクレインの蓄積を認めた多系統萎縮症の1剖検例

○中村桂子¹⁾²⁾、森文秋¹⁾、今智矢³⁾、丹治邦和¹⁾、三木康生¹⁾、富山誠彦³⁾、黒滝日出一⁴⁾、若林孝一¹⁾

- 1) 弘前大学大学院医学研究科脳神経病理学講座
- 2) 金沢大学大学院医薬保健学総合研究科脳老化・神経病態学講座
- 3) 青森県立中央病院神経内科
- 4) 同 病理部

【症例】死亡時49歳、女性。

【既往歴、家族歴等】特記事項なし。

【臨床経過】6年前から左下肢の引きずりが出現したため神経内科を受診。神経学的には左上下肢の無動と固縮、排尿困難、発汗障害、便秘、睡眠時無呼吸を認めた。頭部MRIでは小脳と脳幹の萎縮あり、Levodopaの反応性を認めたが顕著ではなく、多系統萎縮症(MSA)と診断された。2年前から寝たきりとなり、胃瘻造設した。胃潰瘍からの大量出血にて死亡した。

【病理所見】剖検時脳重は1147g。肉眼的に黒質の色素脱失、橋底部と小脳虫部の萎縮を認めた。組織学的に黒質線条体系およびオリブ橋小脳系に中等度～高度の神経細胞脱落とグリオシスを認め、胸髄中間質外側核とオムフ核に神経細胞脱落を認めた。中枢神経系にはリン酸化・シヌクレイン(p- α S)陽性のglial cytoplasmic inclusionを広範に認めた。さらに、延髄および脊髄腹側の軟膜下にp- α Sの蓄積を認めた。同部位はp62やユビキチン、Gallyas-Braak染色に陰性であった。蛍光二重免疫染色では、アストロサイトのマーカーであるGFAPとp- α Sの共局在を認めたが、オリゴデンドロサイトのマーカーであるp25 α や軸索のマーカーであるリン酸化ニューロフィラメントは陰性であり、この構造物は軟膜下アストロサイトの突起に局在すると考えられた。免疫電顕では、軟膜下アストロサイトの突起において、顆粒状および小胞状構造物に免疫反応性を認めたが、異常な線維性構造物は認められなかった。

【問題点】PiaoらはMSA7例中3例で小脳Bergmann gliaの突起に少数の α S陽性構造物を認めたと報告している(ActaNeuropathol105:403-409, 2003)。しかし、小脳以外の部位においてアストロサイトにp- α Sの蓄積を認めた報告はない。本例に認めた軟膜下アストロサイトにおけるp- α Sの蓄積は、p62、ユビキチン、Gallyas-Braak染色で陰性であり、線維性凝集を形成していないという点で、MSAにおける既知の封入体(グリア細胞および神経細胞)とは組織学的に異なっている。現時点では、アストロサイトにおける① α Sの過剰発現、② α Sの取り込み、③ α Sの排出過程が可能性として考えられる。

2. 中枢神経系原発形質芽細胞性リンパ腫の1例

○岩楯 兼尚¹、川名 聡²、古川 佑哉¹、村上 友太¹、山田 昌幸¹、黒見 洋介¹、
織田 恵子¹、岩味 健一郎¹、神宮字 伸哉¹、岸田 悠吾¹、市川 優寛¹、佐藤 拓¹、
藤井正純¹、佐久間 潤¹、齋藤 清¹、田崎 和洋²、橋本優子²

- 1) 福島県立医科大学 脳神経外科
- 2) 病理病態診断学講座

【目的】形質芽細胞性リンパ腫 (plasmablastic lymphoma : PBL)は 2008 年 WHO 分類に新たに取り上げられた高悪性度の成熟 B 細胞性リンパ腫である。今回、左視床に発生した PBL の 1 例を経験したので報告する。【症例】81 歳男性。2014 年 6 月頃から見当識障害、右不全麻痺が出現。頭部 MRI にて左視床、脳弓、透明中隔、velum interpositum にかけて 4.5cm×3cm 大の異常影を認めた。2014 年 7 月に生検目的で手術を施行。High parietal approach にて view sight を内視鏡ナビゲーション下に左側脳室内へ到達させ腫瘍の部分摘出を行った。腫瘍は硬くその大半は壊死組織であり正常脳との境界に腫瘍細胞が存在した。病理所見は形質芽細胞性リンパ腫の診断であり、腫瘍細胞には EB ウイルスが感染していた。術後の後療法として、低腎機能を考慮し放射線治療のみを行った。腫瘍は経時的に増大し術後 1 ヶ月で永眠された。【結語】左視床を中心に発生した形質芽細胞性リンパ腫に対し内視鏡ナビゲーション下腫瘍生検と、放射線治療を行った 1 例を報告した。形質芽細胞性リンパ腫の文献的知見も踏まえて報告する。

3. てんかん罹患者突然死の 1 剖検例

○西田尚樹¹⁾, 畑 由紀子¹⁾, 吉田幸司²⁾, 田口芳治²⁾, 田中耕太郎²⁾

1) 富山大学大学院医学薬学研究部法医学講座

2) 富山大学附属病院神経内科

[症例] 40代後半, 男性. 自宅で心肺停止状態となっているのを発見された。救急隊到着時に硬直が出現しており, 警察に通報された。

[現病歴] 死亡3年前に4-5分の痙攣発作を主訴に富山大学附属病院救急搬送されてきたが, 病着時には軽快していた。その時点で複数の病院受診歴があり, 初発時期は正確な記憶がないものの年3-4回程度の発作があるということである。その後1度来院したのみで, 死亡時まで他の病院の受診歴はなかった。てんかんの家族歴はない。

[検査所見] 血液生化学検査正常. EEG:10Hz, 50-250 μ Vの α -wave+, HVで θ -wave軽度出現. 心電図: 洞性頻脈. CT: 特に異常を認めず。

[剖検所見] 身長175cm, 体重94.8kg。脳重量1592g。左側頭葉くも膜, 頭頂葉くも膜の軽度肥厚がある。左右対称でfocal lesion不明瞭。組織学的に側頭葉くも膜に巣状石灰化を認め, Kossa陽性, Berlin-blue部分陽性。石灰化は脳表のごく一部(恐らく血管)にもある。細胞脱落, gliosisは不明瞭。白質内に異所性神経細胞あり。心重量:520g。左室の軽度拡張性肥大, 心内膜肉柱の過形成を認める。

[分子生物学的所見] 次世代シーケンサーを用いて, 心臓血管疾患関連73遺伝子の解析を行った。本研究は本学倫理委員会の承認を得ている。minor allele frequency<0.5%のrare variantとして, ANK2(p.Ala2423Thr), DSP(p.Leu2628Pro), DSC2(p.Gly790del), COL4A1(p.Thr555Pro)が抽出された。

[問題点] 現時点で我々が検出し得た本例の神経病理学的所見は左側頭葉くも膜の石灰化病変のみであるが, 発作を来し得る器質的病変と捕らえ得るかという点, この病変の形成原因につきご教授いただきたいと思えます。また, てんかん罹患者の内因性急死の原因としては, てんかん発作にともなう急性呼吸不全の頻度が高いと考えられているが, 我々の検索では心臓突然死を来し得るQT延長症候群や不整脈原性右室心筋症関連の遺伝子異常が認められ, てんかん発作を誘因として, 遺伝性心疾患による不整脈が発生している症例の存在が考慮される必要があると考えられた。また, COL4A1は孔脳症や家族性の脳内血管変性(brain small vessel disease)の原因遺伝子である可能性が示唆されており, てんかんと関連も指摘されている。本遺伝子異常における血管の病理学的所見の知見は未だ乏しく, 現時点で本例のてんかん発症やくも膜石灰化との関連は証明し得ないが, 今後検証されるべき興味深い所見と考えられた。

4. 延髄の外側楔状束核に認められた新規のエオジン好性神経細胞内封入体

○伊藤真子¹⁾、中村桂子^{2),3)}、森文秋²⁾、三木康生²⁾、丹治邦和²⁾、若林孝一²⁾

1) 弘前大学医学部医学科4年

2) 弘前大学大学院医学研究科脳神経病理学講座

3) 金沢大学大学院医薬保健学総合研究科脳老化・神経病態学講座

神経細胞内封入体はウイルス感染によるものを除くと、①生理的に形成される構造物、②細胞の機能異常に基づく疾患非特異的な構造物、③疾患に特異的な異常構造物に分類される。封入体の分布や出現頻度、構成成分は、封入体の形成機序ならびに病理学的意義を知る上で重要である。最近、我々は、パーキンソン病患者の外側楔状束核にエオジン好性の神経細胞質内封入体 (neuronal cytoplasmic inclusion: NCI) を見出した。渉猟の限り、外側楔状束核においてこのような封入体は報告されていない。そこで、免疫染色と電顕観察を行うとともに、多数例を用いて病理組織学的に検討した。

【対象と方法】当教室の連続剖検例 211 例 (死亡時 0~95 歳) の延髄から 4 μ m 厚のホルマリン固定パラフィン包埋切片を作成した。HE 染色で NCI の有無を確認した。免疫染色には、細胞骨格蛋白、細胞内分解系 (ユビキチン-プロテアソーム系、リソソーム-プロテアーゼ系、オートファジー)、ストレス顆粒 (SG) ならびに神経変性疾患に蓄積する異常蛋白に対する抗体 (計 42 種) を用いた。また、NCI が認められた症例のホルマリン固定延髄を用い電顕観察した。

【結果】外側楔状束核に認められた NCI はエオジン好性で、細長い桿状の構造物が集簇して束をなして認められた。NCI 含有神経細胞は、切片 1 枚あたり 1~数個であった。陽性例の外側楔状束核に神経細胞脱落やグリオシスは認められず、NCI は中枢神経系では外側楔状束核以外の部位には認められなかった。211 例中 20 例 (9.5%) に NCI が確認された。その年齢分布は 24~87 歳であり、特定の疾患との関連は認められなかった。平均年齢は、NCI 陽性例 (72.0 歳) が陰性例 (51.9 歳) よりも有意に高かった。NCI の出現頻度に男女差は認められなかった。免疫染色で、NCI は SG マーカーである Hu-antigen R、eukaryotic translation initiation factor3 および poly(A)-binding protein1 に陽性を示したが、細胞骨格蛋白、細胞内分解系、神経変性疾患に蓄積する異常蛋白は陰性であった。電顕的に、NCI はリボソーム様顆粒を付着する parallel lines からなる crystal 状構造物であった。

【考察】今回の検索から、ヒト延髄外側楔状束核ではこれまでに報告のないエオジン好性 NCI が出現することが明らかになった。陽性例の年齢分布は 24~87 歳と幅広く、特定の疾患との関連が認められないことから病的意義は低いと思われる。しかし、免疫組織化学的に SG 陽性であることから、細胞が何らかのストレス状態におかれたときに形成される封入体なのかもしれない。

5. 特発性正常圧水頭症 (iNPH) 診療ガイドラインで definite iNPH の診断を満たした 1 剖検例

○川並 透¹⁾、高橋賛美¹⁾、鈴木佑弥¹⁾、猪狩龍祐¹⁾、小山信吾¹⁾、大江倫太郎²⁾、山川光徳²⁾、加藤丈夫¹⁾

- 1) 山形大学第三内科
- 2) 同病理診断学

【症 例】 88 歳、男性。

【既往歴】 糖尿病（60 歳台から経口剤で治療）。心ペースメーカー治療（84 歳）。飲酒は毎日だが、杯 1 杯程度。喫煙は 86 歳まで 1 日 20 本。

【臨床経過】 74 歳、すり足歩行が出現。78 歳、もの忘れと夜間頻尿が目立つようになった。84 歳 X 月に歩行障害、もの忘れ、頻尿を主訴に神経内科を受診した。開脚、すり足歩行を呈し、脳 MRI で脳室拡大と高位円蓋部の狭小化（DESH 所見）を認め、特発性正常圧水頭症診療ガイドラインに従い probable iNPH と診断した。（X+4）月に当院脳神経外科で VP シェント術が行われた。（X+5）月、特発性水頭症重症度分類（iNPHGS）で（前）7 点→（後）5 点と改善があり definite iNPH と診断した。88 歳、肺炎のため死亡。剖検となった（死後 5 時間）。

【病理所見】 脳重 1150g。肉眼所見：右前頭葉にシェントチューブあり。前頭葉の脳回萎縮を認め、脳幹・小脳の萎縮はなかった。脳底動脈、中大脳動脈にアテローム硬化があったが動脈閉塞はなかった。顕微鏡所見：大脳皮質：老人斑と変性神経突起が多発。amyloid 血管症は、散在性に出現。海馬・側頭葉：神経原線維は Braak stage IV。老人斑と変性突起を認めた。脳幹：黒質神経細胞は保たれ、Lewy 小体なし。橋と延髄に特記すべき変化なし。小脳：皮質と歯状核に異常を認めない。くも膜、軟膜に線維化を認めない。脳表および実質内の小動脈は、amyloid 沈着を呈する血管が散在性に存在する。動脈硬化性変化は軽度だが外膜の線維化が目立つ。小径の動脈は硝子化が目立ち、視床、前頭葉白質にラクナ梗塞があった。

【問題点】 iNPH の疾患特異的な病理所見（pathological hallmark）は不明である。これまで、4 つの病理変化が報告されている：①病理診断はアルツハイマー病(AD)、パーキンソン病(PD)、進行性核上性麻痺(PSP)のいずれかである、②くも膜下腔に線維化がある、③血管病変が著明である、④大脳皮質に老人斑が多発している。

本例について特徴的な病変があるのか、ご検討をお願い致します。

検討事項

- 1) 他の変性疾患の合併（PA, PSP などの合併：co-morbidity）はないと考えましたが、いかがでしょうか？
- 2) 老人斑は広範囲出現していますが、神経原線維変化については Braak stage IV と考えました。AD の合併、または、脳室拡大を伴う AD とすべきでしょうか？
- 3) 血管病変について、血管周囲の線維化は特異な所見として良いでしょうか？

6. 虚血性変化が同心円状脱髄病巣形成に先行した再発寛解型 Balo 病の一生検例

○高井 良樹¹、三須 建郎^{1,2}、西山 修平¹、黒田 宙¹、中島 一郎¹、渡辺 みか³、齋藤 竜太⁴、金森 政之⁴、富永 悌二⁴、藤原 一男^{1,5}、青木 正志¹

- 1) 東北大学病院神経内科
- 2) 国立病院機構八戸病院神経内科
- 3) 東北大学病院病理部
- 4) 東北大学病院脳神経外科
- 5) 東北大学大学院多発性硬化症治療学寄付講座

【症例】45才男性。 【既往歴】特記すべきことなし

【臨床経過】X-5年3月、右上肢のしびれを自覚。頭部MRI検査では、拡散強調像にて高信号を示す斑状病変が認められた。脳梗塞が疑われ急性期治療を受けるも、病変が拡大傾向を示した。同年7月2日、腫瘍性病変の鑑別目的に、左頭頂部より開頭下生検を施行。生検後、少量のステロイド投与にて症状は寛解し、以後再発なく経過していた。X年10月、全身痙攣にて再発。その後、右上肢の脱力及び運動性失語が出現。頭部MRI検査では左前頭部に、周囲の造影効果を伴う同心円状病巣が確認され、経過とともに拡大する拡散強調高信号病変が造影病変に先行して生じた。Balo病の再発としてステロイドパルス療法、エンドキサンパルス療法及び大量免疫グロブリン療法を施行し、症状の寛解が得られた。以後再発なく経過している。

【病理所見】白質は全体に海綿状変化を呈し、肥大化した好酸性の細胞体が多数認められた。同細胞はGFAP陽性でアストロサイトと考えられ、その周囲にAQP4陽性線維の発現を認めた。髄鞘染色では、3層を越える明確な同心円状の脱髄病巣が認められた。また、脱髄病巣周囲に低酸素誘導因子（Hypoxia-inducible factor 1 α : HIF-1 α ）及び熱ショック蛋白質（Heat shock protein : HSP）の発現亢進が確認された。

【考察】本症例は、画像的特徴及び臨床経過から典型的なBalo病と考えられた。脱髄病巣周囲にHIF-1 α やHSPの発現が認められた事から、Stadelmannらが過去に報告しているBalo病におけるPreconditioning病態仮説（中央から拡散する虚血様の組織障害によって脱髄が誘導されるが、脱髄層の周囲ではpreconditioningによってオリゴデンドロサイトが低酸素誘導因子を発現し、その後の障害に耐性を示すことによって、同心円状の脱髄病巣が生じるとする仮説）に合致しているものと考えられた。一方で、Masakiらが報告している広範なAQP4の染色性低下は認められず、Balo病の脱髄病巣形成機序を画像的・病理学的に観察しえた貴重な症例と考え報告した。

<参考文献>

- Stadelmann, et al. Brain, 2005. 128(Pt 5): 979-87.
- Masaki K, et al. ActaNeuropathol, 2012. 123(6): 887-900.

7. 腎移植後の免疫抑制療法中に再発性経過を辿った神経核内封入体病の1例

○吉田健二¹⁾、瀬川茉莉¹⁾、生田目禎子¹⁾、門脇傑¹⁾、吉原章王¹⁾、榎本雪¹⁾、杉浦嘉泰¹⁾、宇川義一¹⁾、織田恵子²⁾、市川優寛²⁾、斎藤清²⁾、清家尚彦³⁾、豊島靖子³⁾、柿田明美³⁾

- 1) 福島県立医科大学神経内科
- 2) 福島県立医科大学脳神経外科
- 3) 新潟大学脳研究所病理学分野

【症例】69歳・男性

【既往歴】56歳：間質性腎炎・メサンギウム増殖性糸球体腎炎、61歳：末期腎不全で腹膜透析、62歳：生体腎移植(実姉ドナー)以降は免疫抑制薬内服(FK506・MZB)

【臨床経過】X-13年、無菌性髄膜炎疑いで他院に入院歴あり。X-11年、一過性全健忘で入院歴あり(前医の経過であり詳細は不明)。

X-4年、一過性の発熱、意識障害、会話混乱で入院。X-3年、X-2年、X-1年、同様発作で入院。頭部画像検査で異常を認めず。髄液検査で軽度細胞数上昇あり(単核球優位)。脳波検査は基礎波の徐波化(7-8Hzθ波)のみで発作波なし。無菌性髄膜炎もしくはてんかん発作疑いと暫定診断されていたが、確定診断には至っていない。抗ウイルス薬と抗てんかん薬を用いて数日で症状は改善した。

X年5月、前日まで会社の会議に出席したが、発熱と会話混乱を認め脳炎が疑われて当科に入院した。神経学的にはJCS3、脳神経では両側瞳孔2.0mmと縮瞳あり、運動系は異常なく、深部腱反射正常で病的反射なし。髄膜刺激徴候を認めなかった。頭部MRIではFLAIR/T2WIで深部白質に高信号域を認めた。血液検査ではWBC 10900/μl、Hb 10.1 g/dl、腎機能障害あり。髄液検査では細胞数4/μl(単核球のみ)。感染症検査は陰性。免疫抑制薬に伴う白質脳症を疑い免疫抑制薬を減量・中止したが、神経症状は改善せず。失語症や四肢脱力は徐々に進行した。X年8月、右前頭葉から脳生検を施行したが、astrocytosisを認めるのみであった。

頭部MRIで経時的に大脳白質病変の拡大を認め、DWIで皮髄境界に高信号域が出現した。画像所見から神経核内封入病が疑われた。

【病理所見】脳生検再検討では、神経細胞核内にHE染色で好酸性封入体を認め、それらは免疫染色でユビキチンおよびP62染色陽性であった。同時期に行った皮膚生検でも角化上皮や繊維芽細胞にユビキチンやP62免疫染色陽性構造物を認めた。以上より、神経核内封入体病(NIID; Neuronal intranuclear inclusion disease)と診断した。

【問題点】NIIDは進行性認知症などを主体とする疾患であるが、本症例では進行性神経症状が出現する以前から一過性(発作性)神経症状を繰り返している。同様の症例報告で髄液IL-6の上昇を認めた報告もあり、NIIDでは神経変性機序に加え、炎症性機序を含んでいる可能性が示唆される。しかし病理所見では炎症を示唆する所見は乏しい。一過性の神経症状を呈した経過と病態について皆様の御意見を賜ればと存じます。

8. 神経内視鏡下生検で診断した Erdheim-Chester 病の一例

○今智矢¹⁾、鈴木千恵子¹⁾、船水章央¹⁾、上野達哉¹⁾、羽賀理恵¹⁾、西嶋春生¹⁾、新井陽¹⁾、布村仁一¹⁾、馬場正之¹⁾、昆博之²⁾、渡辺みか³⁾、富山誠彦¹⁾

1) 青森県立中央病院 神経内科

2) 同 脳神経外科

3) 東北大学病院 病理部

【症例】死亡時 48 歳、男性。 【既往歴・家族歴】なし

【臨床経過】X 年 7 月、右顔面けいれんを自覚。徐々に頻度が増え、左顔面けいれんも出現したため 10 月当院脳外科受診。頭部造影 CT/MRI で脳室（側脳室、第 3 および第 4 脳室）周囲の造影病変を指摘され、当科紹介となった。入院精査予定であったが、通院自己中断。X+1 年 1 月複視、4 月回転性めまいを自覚し、つかまり歩行となった。6 月から近似記憶障害も出現し、7 月当科再診、入院となった。脳室周囲の造影病変に加え、下垂体茎に造影効果を伴う腫瘤性病変を認め、当初サルコイドーシスを疑った。しかし、他にサルコイドーシスを示唆する所見がなかったため、神経内視鏡下に右側脳室から脳生検を行った。下記【生検所見】に記載した所見を認め、組織学的に Erdheim-Chester 病（ECD）と診断した。全身検索の結果、頭蓋内以外には病変は認めなかった。ステロイド治療にて、神経症状は変わらなかったものの、腫瘤は徐々に縮小していった。X+2 年 2 月全身性の痙攣発作を発症、4 月下垂体病巣の増大、水頭症を認め、車イスの ADL となったため IFN α 療法導入のため 6 月当科再入院。水頭症の悪化を認め、7 月循環呼吸状態悪化し、死亡（全経過約 2 年）。剖検の同意は得られなかった。

【生検所見】神経内視鏡画像では病変脳室壁は黄白色調を呈していた。硬膜、クモ膜、脳室壁組織が採取された。組織学的には、泡沫状の淡明な胞体を有する多稜形～類円形細胞が密に増生し、Tortun 型の多核巨細胞が散見された。細胞密度の高い病巣を形成していたが、核所見は比較的均質で異形成は弱く、核分裂像もほとんど認めず、血管増生も見られなかった。炎症細胞の介在も少なかった。免疫組織化学的に集簇している細胞は CD68 に陽性で組織球であった。CD1a、CD30、Olig2 は陰性、GFAP と Synaptophysin は細胞間に少数陽性線維が見られるのでみであった。以上から、中枢神経系に原発する組織球症と考えられた。

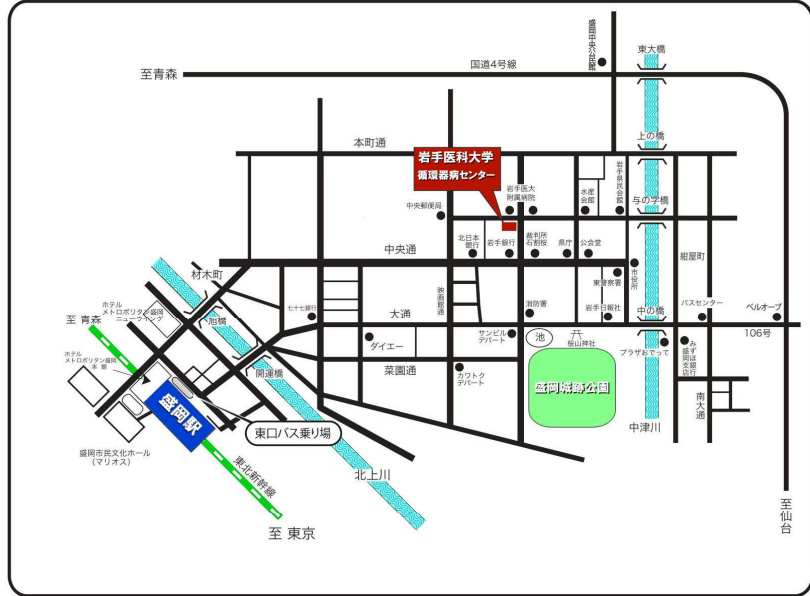
【考察】中枢神経系に発症する組織球症は Langerhans histiocytosis (LCH) と Non-LCH に分けられる。成人発症する Non-LCH には ECD、Rosa-dorfman 病、Adult-onset xanthogranuloma、Xanthoma disseminatum などがある。本症例は、下垂体茎を中心に発生した病変、CD68 陽性の組織球の集簇、Touton 型の多核巨細胞を認め、CD1a/CD30/S100 陰性から ECD と診断した。本症例は神経内視鏡下生検で診断した初めての例である。ECD は約 500 例程度しか報告がない非常に稀な疾患で、これまでの剖検例や開頭下生検例でも本症例同様、肉眼的に黄白色調を呈していた。神経内視鏡画像での黄白色調病変は ECD を含む中枢神経系組織球症の可能性がある。

東北神経病理研究会：これまでの開催

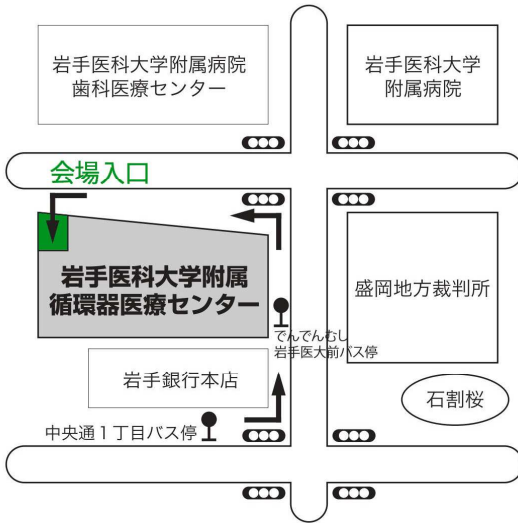| 回 | 開催年 | 開催地 | (当番世話人) | 演題数 |
|------|-------|-----|--------------|------|
| 第1回 | 1994年 | 仙台 | (大藤高志, 鈴木博義) | 15 題 |
| 第2回 | 1995年 | 仙台 | (大藤高志, 鈴木博義) | 10 題 |
| 第3回 | 1996年 | 仙台 | (大藤高志, 鈴木博義) | 11 題 |
| 第4回 | 1997年 | 仙台 | (大藤高志, 鈴木博義) | 15 題 |
| 第5回 | 1998年 | 秋田 | (吉田泰二) | 13 題 |
| 第6回 | 1999年 | 郡山 | (大藤高志) | 13 題 |
| 第7回 | 2000年 | 盛岡 | (小川 彰) | 9 題 |
| 第8回 | 2001年 | 山形 | (加藤丈夫) | 8 題 |
| 第9回 | 2002年 | 弘前 | (吉村教暉) | 7 題 |
| 第10回 | 2003年 | 仙台 | (今野秀彦) | 13 題 |
| 第11回 | 2004年 | 秋田 | (吉田泰二) | 9 題 |
| 第12回 | 2005年 | 福島 | (山本悌司) | 9 題 |
| 第13回 | 2006年 | 仙台 | (鈴木博義) | 7 題 |
| 第14回 | 2007年 | 弘前 | (若林孝一) | 9 題 |
| 第15回 | 2008年 | 盛岡 | (黒瀬 顕) | 9 題 |
| 第16回 | 2009年 | 山形 | (加藤丈夫) | 10 題 |
| 第17回 | 2010年 | 仙台 | (渡邊みか) | 15 題 |
| 第18回 | 2011年 | 秋田 | (宮田 元) | 16 題 |
| 第19回 | 2012年 | 福島 | (宇川義一) | 11 題 |
| 第20回 | 2013年 | 仙台 | (鈴木博義) | 9 題 |
| 第21回 | 2014年 | 弘前 | (若林孝一) | 10 題 |
| 第22回 | 2015年 | 盛岡 | (小笠原邦昭) | 8 題 |

<会場案内図>

アクセス



バス 盛岡駅からは東口バス乗り場より⑥番発「盛岡バスセンター方面行き」に乗車、「中央通一丁目」で下車。所要時間は10分です。
 ※⑮番発 盛岡都心循環バス「でんでんむし」右回り線にて 大人100円「岩手医大前」下車。



会場入口
 当日、岩手医科大学附属循環器医療センター（創立60周年記念館）への入場は、センター正面右側、歯科医療センターとの間の通路を進み奥の入口をご利用ください。入ってすぐエレベーターがございます。

※ 総合受付、研究会会場は8階です。

会場案内

8F

