


## 第 29 回 東北神経病理研究会



写真：煙山ひまわりパークのひまわり畑

日時：2023 年 10 月 28 日（土）

場所：岩手医科大学医学部 矢巾キャンパス 4階 西講義実習棟

当番世話人 前田哲也

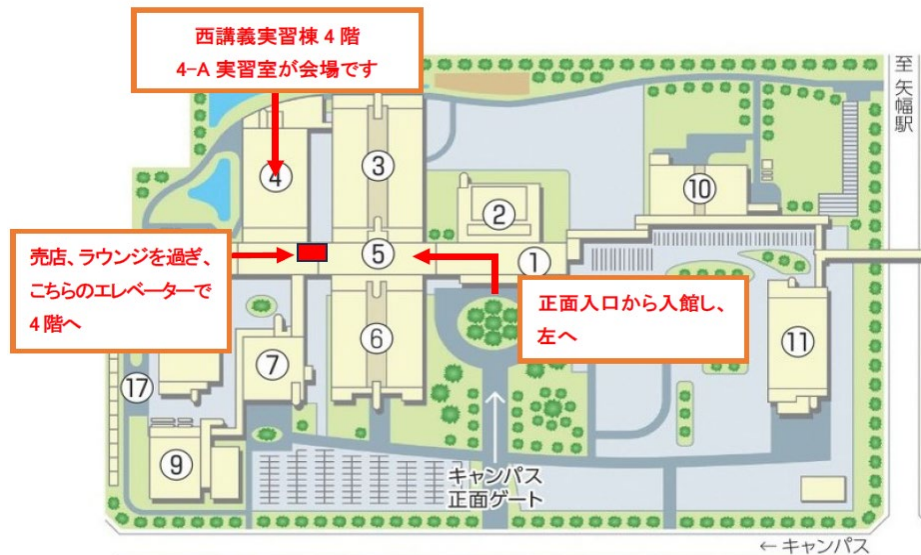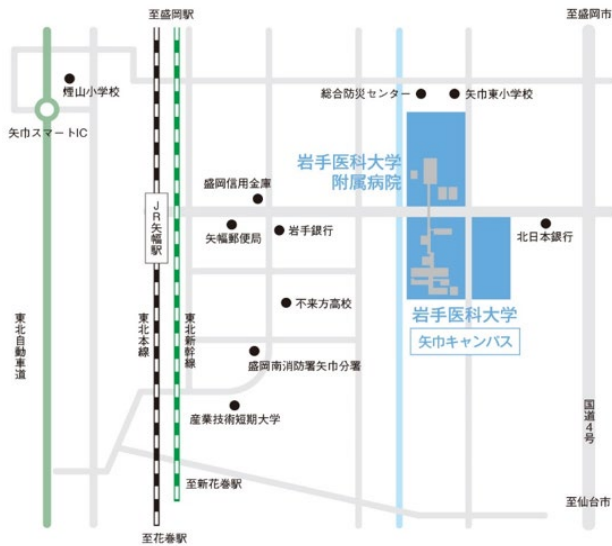
岩手医科大学内科学講座 脳神経内科・老年科分野

連絡先 〒028-3609 岩手県紫波郡矢巾町医大通 1 丁目 1 - 1

TEL：019-613-7111 FAX：019-907-6933

高橋真・日向史歩（事務局）

## 矢巾キャンパス周辺アクセス



### 岩手医科大学矢巾キャンパスへのアクセス

#### ● 【電車ご利用の場合】

盛岡駅 ▶ (約 13 分) ▶ 矢幅駅 ▶ (徒歩約 15 分・1.2 km) ▶ 岩手医科大学矢巾キャンパス  
(矢幅駅よりバスをご利用の場合は、下記をご確認ください)

#### ● 【バスをご利用の場合】(キャンパス正面入口すぐそばに停車します)

##### ◇矢幅駅より

「矢幅駅前」バス停より「盛岡駅前」行き乗車 ▶ (約 5 分) ▶ 「医大矢巾キャンパス」下車  
(「医大矢巾キャンパス入口」は別のバス停ですので、ご注意ください)

##### ◇盛岡駅より

盛岡駅東口バスターミナル 14 番乗り場より「矢幅駅前」行き乗車 ▶ (約 40 分) ▶  
「医大矢巾キャンパス」バス停下車

#### ● 【車をご利用の場合】

東北自動車道 矢巾スマート IC より約 1 2 分 ※矢巾スマート IC の利用について  
(矢巾スマート IC は ETC 搭載車のみご利用できます)

## <ご案内>

### 1. 会場について

岩手医科大学 矢巾キャンパス 4F 西講義実習棟 西 4-A 実習室  
詳細は裏表紙の案内図をご覧ください。

### 2. 受付：当日 9:30 から会場前で行います。

### 3. 参加費：3,000 円 当日、受付でお支払いください

(ただし、学生・初期臨床研修医・技師・留学生は無料)

### 4. 昼食

ご希望の方にはお弁当の注文を承ります。ご希望の方は 10 月 23 日までに下記メールアドレスへご連絡ください。金額 1000 円 (お茶代込)

[soc-byori2023@iwate-med.ac.jp](mailto:soc-byori2023@iwate-med.ac.jp) 事務局担当 日向

### 5. クローク：用意いたしませんので荷物、貴重品は各自で保管ください。

### 6. 懇親会：行いません。

### 7. 学会クレジット：本研究会に参加した場合、日本専門医機構認定病理専門医資格更新のための 1 単位が認定されます。受付にて参加証をお受け取り下さい。

### 8. 交通：本プログラムの 2 ページ目をご参照ください。

### 9. 宿泊：各自でご予約下さい。

### 10. 世話人会：研究会当日 11:00~11:30 に発表会場で開催いたします。

### 11. 一般演題について

#### 1) 症例供覧

発表の方は必ず標本を用意してください。鏡検会場は発表会場の後方です。

標本は 10 時までに演題番号の掲示のあるテーブルに置いて下さい。

画像所見や肉眼所見も可能な範囲で展示してください。

顕微鏡は1演題につき1台用意します。

## 2) 発表

発表は12時30分より鏡検会場と同じ部屋の前で行います。

- ① 発表時間は口頭発表と質疑応答を含めた計30分です。発表は15-20分程度、質疑応答10-15分程度を目安にお願いいたします。

アナウンスは致しませんので、発表時間になりましたら演者の方は登壇し、座長の先生は座長席にお着き下さい。

- ② 当方でPC(Windows パソコン)を用意いたします。

Windows PowerPoint で作成された静止画データのみ、主催者のパソコンで投影可能です。動画を使用される方、Macintosh や他のソフトの方はご自分のパソコンをお持ちください。

会場では音声再生とインターネット接続は行いません。

お預かりしたファイルは世話人の責任で削除いたします。

## プログラム

10:00-12:25 自由鏡検（岩手医科大学矢巾キャンパス 4F 西講義実習棟 西 4-A 実習室）

11:00-11:30 世話人会（同上）

12:25-12:30 開会の辞

当番世話人 前田哲也（岩手医科大学内科学分野 脳神経内科・老年科）

12:30-16:30 演題発表・討論（同上）

16:30-16:35 閉会の辞

口演

1. 12:30-13:00 <座長：鈴木博義先生>

### 点頭てんかんの1手術例に認められたアストロサイト封入体

○阿部純平<sup>1,2</sup>、本田涼子<sup>3</sup>、小野智憲<sup>3</sup>、伊東正博<sup>4</sup>、宮田 元<sup>1</sup>

- 1) 秋田県立循環器・脳脊髄センター 脳神経病理学研究部
- 2) 秋田大学医学部医学科3年
- 3) 長崎医療センターてんかんセンター
- 4) 長崎医療センター病理診断科

2. 13:00-13:30 <座長：三木康生先生>

### 小児難治性てんかん患者の1手術例における大脳皮質形成異常と白質の海綿状変化

○蓮江光馬<sup>1,2</sup>、本田涼子<sup>3</sup>、小野智憲<sup>3</sup>、伊東正博<sup>4</sup>、宮田 元<sup>1</sup>

- 1) 秋田県立循環器・脳脊髄センター 脳神経病理学研究部
- 2) 秋田大学医学部医学科4年
- 3) 長崎医療センターてんかんセンター
- 4) 長崎医療センター病理診断科

<休憩 13:30-13:45>

3. 13:45-14:15 <座長：西田尚樹先生>

### 16歳発症の筋萎縮性側索硬化症の1剖検例

○若林孝一<sup>1)</sup>、三木康生<sup>1)</sup>、加藤菜穂<sup>2)</sup>、田中翔子<sup>3)</sup>、阿部亜妃子<sup>3)</sup>、森文秋<sup>1)</sup>、黒田直人<sup>2)</sup>、金井数明<sup>3)</sup>

- 1) 弘前大学大学院医学研究科脳神経病理学講座、2) 福島県立医科大学法医学講座、3) 同 脳神経内科

4. 14:15-14:45 <座長：若林孝一先生>

## 遺伝性脊髄小脳失調症15型の一剖検例

○宮田 元<sup>1</sup>，大内東香<sup>2</sup>，石黒英明<sup>3</sup>，東海林琢男<sup>4</sup>，原 賢寿<sup>2</sup>

- 1) 秋田県立循環器・脳脊髄センター 脳神経病理学研究部
- 2) 秋田赤十字病院 神経内科
- 3) 御野場病院 神経内科
- 4) 秋田赤十字病院 病理診断科

5. 14:45-15:15<座長：宮田元先生>

## 無症候性と考えられる大脳皮質 tau 病理を認めた2例

○西田尚樹，畑 由紀子，一萬田正二郎

富山大学医学部法医学講座

<休憩 15:15-15:30>

6. 15:30-16:00<座長：別府高明先生>

## 原因不明の多発性脳梗塞を繰り返した血管内大細胞型B細胞リンパ腫 (IVLBL) の1例

○松見高太郎<sup>1)</sup>、新井萌子<sup>2)</sup>、突田健一<sup>2)</sup>、加藤裕美子<sup>3)</sup>、栗原紀子<sup>3)</sup>、鈴木靖士<sup>2)</sup>、  
小山涼子<sup>4)</sup>、○(病理)鈴木博義<sup>4,5)</sup>

- 1) 国立病院機構仙台医療センター 臨床研修部、2) 国立病院機構仙台医療センター 脳神経内、科 3) 国立病院機構仙台医療センター 放射線科、4) 国立病院機構仙台医療センター 臨床検査科/病理診断科、5) みやぎ県南中核病院病理診断科

7. 16:00-16:30<座長：黒瀬顕先生>

## 病理診断に難渋している脳腫瘍の一例

○佐藤雄一<sup>1)</sup>，別府高明<sup>1)</sup>，杉本亮<sup>2)</sup>，柳川直樹<sup>2)</sup>，黒瀬顕<sup>3)</sup>，小笠原邦昭<sup>1)</sup>

- 1) 岩手医科大学脳神経外科，2) 岩手医科大学病理診断科，3) 弘前大学大学院病理診断学講座

16:30-16:35 閉会の辞

## 点頭てんかんの1手術例に認められたアストロサイト封入体

○阿部純平<sup>1,2</sup>, 本田涼子<sup>3</sup>, 小野智憲<sup>3</sup>, 伊東正博<sup>4</sup>, 宮田 元<sup>1</sup>

- 1) 秋田県立循環器・脳脊髄センター 脳神経病理学研究所
- 2) 秋田大学医学部医学科3年
- 3) 長崎医療センターてんかんセンター
- 4) 長崎医療センター病理診断科

【症 例】2歳8ヶ月, 男児

【既往歴】特記事項なし

【家族歴】特記事項なし

【周生歴】在胎40週6日, 前期破水後分娩停止のため緊急帝王切開で出生。出生時体重3802g, 身長51.5cm, 頭囲34.6cm。母体絨毛膜炎による発熱と診断

【現病歴】生後3ヶ月時, 特に誘引なく強直発作が出現。右上肢屈曲し左上肢進展, 眼球左方偏位するもので1-2分の持続を5回ほど繰り返した。4ヶ月時, MRIで右前頭葉にpolymicrogyria (PMG)が疑われた。発作は右前頭葉起始が疑われるが広範囲に波及していると考えられた。5ヶ月時, 全脳梁離断術を施行するも術後1日目から発作が再発し徐々に頻度増加。術後1ヶ月時の脳波異常は右優位だが左にも独立して出現。9ヶ月時にACTH療法(0.01mg/kg/day)を開始し, 3日目より発作や脳波異常が消失するも2ヶ月後に発作再発。脳波でてんかん性放電は右半球に限局。1歳2ヶ月時, 右前頭葉・側頭葉離断術を施行し, 術直後から発作消失するも2ヶ月後に再発。発作型は左半身優位のシリーズ形成性スパズム。1歳9ヶ月時, 発達面では粗大運動を中心にゆっくりと伸びが見られ, 知的面ではまだ喃語も少なめだった。残存する右中心頭頂部が発作焦点として疑われた。2歳6ヶ月時, 発作時脳波変化は右後方に目立つが半球性に速波が重畳する高振幅徐波が主体で, 発作間欠期てんかん性放電が右中心頭頂部に頻発。FDG-PETでも右半球性に機能低下が示唆され, MRIでも髄鞘化に左右差あり。2歳8ヶ月時, 右半球離断術および中心部前頭・頭頂弁蓋部切除を施行し, 術後より発作消失。

【病理所見】切除組織の断面では肉眼的に大脳皮質の厚みの不整と皮質・白質境界の不明瞭な部が認められた。同部では組織学的に脳溝を伴わない皮質神経細胞層の回転や脳溝の癒合が認められ, PMGと診断。神経細胞の層構造は一部で4層構造を呈しているが大部分で分子層以外は不明瞭, 皮質と白質の組織学的境界も不明瞭で, 白質には多数の異所性神経細胞が認められる。皮質の多くのアストロサイトには好酸性, 硝子様で, 不整形や球状ないし馬蹄形の細胞質封入体が認められ, 周囲のニューロピルにはアストロサイト突起内の封入体と思われる同質の小球状構造物も散在している。これらの封入体は, PTAH陽性, PAS陰性ないし微弱陽性, 非嗜銀性(Bielschowsky, Gallyas-Braak), 非アミロイド(Congo red陰性)で, 免疫組織化学的にはGFAPとS-100がごく稀に微弱陽性, aldehyde dehydrogenase 1 family member L1 (ALDH1L1)一部弱陽性だが, ubiquitin, p62,  $\alpha$ -B crystallin, tau, およびfilamin Aはいずれも陰性。封入体は皮質でのみ見られ, 白質では見られない。パラフィン切片を用いた戻し電顕で, 封入体は主として高電子密度顆粒状構造の密集からなり, 線維構造や単位膜は認められない。内部にごく少数のミトコンドリア様構造が混在している。

【考察】PMGは高度てんかん原性病変として知られ, 単一遺伝子変異やサイトメガロウイルス感染, 胎児期~周産期の虚血などの脳破壊性機序が原因とされる。本症例に見られる封入体を示す病態はhyaline protoplasmic astrocytopathy (HPA)と呼ばれ, 1910年にAlzheimerによって発見されて以来62例報告されている(Magaki S et al. Neuropathology 2023)。このうち57例(92%)にてんかんの病歴が記載されており, 病理所見として32例で大脳皮質形成異常が記載されている(PMG 11例, FCD-II 9例(うちPMG+FCD-II 1例), 脳室周囲結節状異所性灰白質1例, 海馬硬化症1例, その他FCD-Iや異所性神経細胞など11例)。認知症患者などに本封入体を認めた報告もあり(Spacek J & Nozicka Z. Hum Pathol 25: 1366-1370, 1994), 必ずしも封入体がてんかん発作の原因とは言えないが, 詳細な臨床病理学的意義は不明である。免疫組織化学的に封入体がfilamin A陽性であることからfilaminopathyと記載されたこともあるが(Hazrati LN et al. J Neuropathol Exp Neurol 67: 669-676, 2008), 本症例を含めfilamin Aの発現が認められない症例も少なくなく, 質量分析でもfilamin Aを除く多種類の蛋白が検出されている(Hedley-Whyte ET et al. J Neuropathol Exp Neurol 68: 136-147, 2009; Visanji NP et al. Epilepsia 53: e50-54, 2012)。現時点で言えることは, 本封入体はRosenthal fiberとは異なるアストロサイト細胞質封入体であり, ユビキチン化はされておらず, 形成機序に灰白質との強い関連性が示唆される。

## 小児難治性てんかん患者の一手術例における大脳皮質形成異常と白質の海綿状変化

○蓮江光馬<sup>1,2</sup>, 本田涼子<sup>3</sup>, 小野智憲<sup>3</sup>, 伊東正博<sup>4</sup>, 宮田 元<sup>1</sup>

1) 秋田県立循環器・脳脊髄センター 脳神経病理学研究部

2) 秋田大学医学部医学科 4年

3) 長崎医療センターてんかんセンター

4) 長崎医療センター病理診断科

【症 例】11歳11ヵ月, 男児

【既往歴】周産期異常なし

【家族歴】特記事項なし

【現病歴】7歳11ヵ月時に全身性けいれんを来した。頭部MRIでは異常所見なし。8歳2ヵ月時に再び全身性けいれんを生じた。8歳4ヵ月時には通院先病院の敷地内で反応に乏しくぼんやりした状態で倒れているところを発見され、右上腕顆上骨折あり。以後、カルバマゼピン (CBZ) 150mg 内服開始。8歳5ヵ月時より視野異常を訴え、CBZ 投与量を400mgまで徐々に増量。9歳5ヵ月時よりレベチラセタム (LEV) 追加投与。このとき眠気が生じたためCBZを漸減、10歳3ヵ月の受診時にはCBZ中止、LEV 1000mgを服用していた。受診翌日に意識減損発作、右手の間代性けいれん、眼球右方偏位を伴うけいれんが出現。病院搬送時にジアゼパム (DZP) が投与され症状は30分で頓挫した。その後の発作時脳波で左後頭葉もしくは両側前頭葉からてんかん性放電がみられた。検査後CBZ 100mg内服を再開。退院3日後に学校でけいれん重積を来し、CBZを200mgに増量。その後は眠気の問題が生じなかったためCBZを300mgまで増量。退院18日後に再び検査入院し、MRIで右後頭葉に限局性皮質形成異常と、発作間欠時脳血流シンチで右後頭葉の血流低下が疑われた。このときCBZをさらに増量して退院。11歳11ヵ月時に硬膜下電極留置(3週間)、右後頭葉焦点切除術が施行された。12歳0ヵ月時の術後評価では、左同名半盲を後遺しているものの、明らかなたんかん発作は消失。言語理解やワーキングメモリーなどの知覚推理能力は低下していた。

【病理所見】

1. 肉眼的に後頭葉の一部で皮質・白質境界の不明瞭な部を認めた。同部は組織学的に *dysmorphic neuron* を含む神経細胞の層構築異常に *balloon/giant cell* と奇怪なアストロサイトの増生を含む線維性グリオーシスを伴っている。リンパ球浸潤や石灰化、Rosenthal線維などの退行変性所見は認められないが、一部の *balloon/giant cell* は胞体と周囲組織との境界が halo 様の離開を示している。ごく少数の CD34 class II 陽性 *balloon/giant cell* に加えて、豊富な微細突起を有する *ramified cell* も散見される。くも膜や軟膜の線維性肥厚も見られる。

2. 白質は広範囲に微細空胞性変化を呈している。個々の空胞は髄鞘の風船様拡大からなり、軸索は保たれている。微細空胞の密度は場所により異なり、空胞に対してグリオーシスやマクロファージ浸潤およびマイクログリアの増生は見られない。小動脈硬化は見られないが、微小血管には血小板血栓が散見される。

【考察】

1. てんかん原性病変は FCD type IIb と共通する組織学的特徴を示しているが、病変部に線維性グリオーシスや CD34 class II 陽性 *ramified cell* を伴う点は非典型的であり、*balloon/giant cell* と周囲組織との離開と併せて、結節性硬化症皮質結節の可能性も示唆される。

2. 白質の微細空胞性変化は我々が昨年の本会で報告した葉酸欠乏性白質脳症の所見と同様である(蓮江ら. 第28回東北神経病理研究会. 2022年10月22日; 弘前市)。抗てんかん薬服用に伴う血清葉酸濃度低下の機序として、歴史的にはフェニトインによる腸管での葉酸吸収障害や組織への葉酸輸送障害などが考えられてきたが (Kronenberg G et al. *Curr Mol Med* 9: 315–323, 2009), 現在では薬物代謝酵素活性の亢進に伴う葉酸(補酵素)の消費増大によるとする説もある (Lewis DP et al. *The Ann Pharmacother* 29: 726–735, 1995)。すなわち、薬物代謝酵素であるシトクロム P450 酵素に対して誘導作用のある抗てんかん薬(本例ではCBZ)を内服すると薬物代謝が亢進し、その過程で葉酸が過剰に消費されることにより葉酸欠乏状態(血中濃度低下や組織での利用障害を含む)となっていた可能性がある。また、葉酸代謝の律速酵素には遺伝子多型が知られており、酵素活性の低い型を有するてんかん患者では抗てんかん薬多剤内服により血清葉酸低値となる (Ono H et al. *Brain Dev* 24: 223–226, 2002)。以上のことから、今後は抗てんかん薬内服に伴う白質微細空胞性変化の有病率や血清葉酸濃度との関連性について検討する必要がある。



## 16歳発症の筋萎縮性側索硬化症の1剖検例

○若林孝一<sup>1)</sup>、三木康生<sup>1)</sup>、加藤菜穂<sup>2)</sup>、田中翔子<sup>3)</sup>、阿部亜妃子<sup>3)</sup>、森文秋<sup>1)</sup>、黒田直人<sup>2)</sup>、金井数明<sup>3)</sup>

1) 弘前大学大学院医学研究科脳神経病理学講座、2) 福島県立医科大学法医学講座、3) 同 脳神経内科

【症例】死亡時17歳、男性

【臨床経過】在胎33週、低出生体重にて出生。生後3か月、両側の硬膜下出血、両側前頭葉底部白質に挫傷、透明中隔、脳弓、脳梁体部が部分的に欠損、小脳後面に出血あり、虐待によると考えられた。両側硬膜ドレナージ術を施行。2歳、軽度知的障害。3歳、てんかん発作を呈するも、無投薬で経過観察された。7歳、全身性强直発作を呈したため、パルプロ酸の内服を開始した（最終発作は9歳）。10歳、福祉型障害児施設に入所。転びやすいが歩行は可能だった。しかし、16歳（X年10月）、転倒しやすくなり、歩行も緩慢となった。X+1年1月、移動には車椅子を要するADLに悪化した。腱反射亢進（下肢>上肢）、四肢筋力低下。X+1年3月、福島県立医科大学脳神経内科を初診、四肢腱反射亢進、下肢筋力低下（MMT1-2）を認めた。X+1年5月に構音障害を、翌月には嚥下障害を呈した。同院入院し、下肢優位の痙性麻痺、構音障害、嚥下障害、精神発達遅滞（HDS-R:18/30）を認めた。17歳（X+1年12月）、COVID-19感染症による発熱とSpO<sub>2</sub>低下のため入院し、10日で退院した。X+2年2月、心肺停止状態で発見され、救急搬送されたが死亡。翌日、調査法解剖を施行。

【病理所見】右肺中下葉を主体に肺炎。気管支内に粘稠な痰を認めた。脳重1355g。大脳の断面では透明中隔が欠損し、脳梁も菲薄化し脳室拡大。組織学的に透明中隔や脳梁に古いグリオシスを認めた。両側前頭葉底部白質にもglial scarを認めた。大脳皮質では両側運動野にグリオシスを伴う高度の神経細胞脱落を認め、両側錐体路にはマクロファージを伴う変性が明らか。皮質下では顔面および舌下神経核と頸髄前角に中等度の神経細胞脱落、Bunina小体の出現を認めた。運動野、顔面および舌下神経核、脊髄前角にはリン酸化TDP-43陽性のneuronal and glial cytoplasmic inclusionを認めた。

【問題点】本例では上位および下位運動ニューロンの脱落とBunina小体の出現に加え、リン酸化TDP-43陽性封入体を神経細胞およびグリア細胞に認めたことから、筋萎縮性側索硬化症（ALS）と病理診断した。本例では家族歴を認めないが、きわめて若年発症であることから遺伝性ALSを疑い、現在、遺伝子検索を施行中である。

## 遺伝性脊髄小脳失調症15型の一部検例

○宮田 元<sup>1</sup>, 大内東香<sup>2</sup>, 石黒英明<sup>3</sup>, 東海林琢男<sup>4</sup>, 原 賢寿<sup>2</sup>

- 1) 秋田県立循環器・脳脊髄センター 脳神経病理学研究所
- 2) 秋田赤十字病院 神経内科
- 3) 御野場病院 神経内科
- 4) 秋田赤十字病院 病理診断科

【症例】 死亡時 87 歳, 男性

【既往歴】 57 歳時から高血圧と脂質異常あり

【家族歴】 父, 兄弟 4 名, 娘に類症あり

【臨床経過】

47 歳時に言語障害と歩行障害で発症した。63 歳時(発症 16 年後)に秋田赤十字病院を初診した際, 神経学的には純粋小脳失調症状, 腱反射亢進, 頭部振戦が認められた。74 歳時(発症 27 年後)に inositol 1,4,5-trisphosphate receptor type 1 (*ITPR1*) 遺伝子欠失が確認され, 脊髄小脳失調症 15 型と診断された(文献 1)。この頃までは独歩可能だったが, 緩徐に言語障害, 四肢失調, 歩行障害が進行し, 78~79 歳頃(発症 31~32 年後)にはコミュニケーション困難, 独歩困難となった。その後, うっ血性心不全(85 歳時), 上行結腸癌, 右半結腸切除(86 歳時), 腎盂腎炎による入退院を経て, 87 歳時に COVID-19 感染症で入院。対症療法で回復し退院したが, その後まもなくして心不全と肺炎を来たし死亡した。全経過約 40 年。死後約 14 時間で全身解剖。

【病理所見】

一般内臓器では高度の肺うっ血・水腫および気管支肺炎が認められ, 直接死因として重視された。このほか, 脂肪性肝炎, 肝線維症, 著明な全身性動脈硬化症とこれに伴う陳旧性心筋梗塞(冠動脈左前下行枝に 95% 以上の狭窄), 良性腎硬化症, 腹部真性大動脈瘤および解離性大動脈瘤あり。

剖検脳・脊髄では著明な小脳萎縮(とくに小脳虫部前葉で顕著)を呈していた。組織学的には脊髄小脳(小脳虫部と傍虫部)の全領域で皮質プルキンエ細胞と顆粒細胞の重度の脱落と Bergmann グリオーシスを呈している。橋小脳(外側小脳半球)の変性は比較的軽度で, 前庭小脳(片葉, 小節)はよく保たれている。歯状核は軽度の神経細胞脱落とグリオーシスを呈している。脊髄小脳への投射元である背・内側副オリブ核では神経細胞がほぼ完全に消失しており, 胸髄クラーク柱では軽度ないし中等度の神経細胞脱落が認められ, 背側脊髄小脳路の変性も認められる。一方, 橋小脳への投射元である橋核に明らかな変性所見はなく, 中小脳脚も良く保たれている。末梢神経では後根, 後根神経節, および脊髄神経の変性が見られる。神経系に明らかな核内封入体は認められない。このほか, 右外側線条体動脈灌流領域の陳旧性脳梗塞と錐体路のワーラー変性, 大脳皮質と小脳皮質の多発性陳旧性梗塞(肉眼的小梗塞や顕微鏡的梗塞)が見られる。粥状動脈硬化は脳の広範囲かつ末梢側に及んでおり, 粥腫を形成していない中等大動脈では中膜平滑筋細胞の変性・消失と線維化が目立つ。

【考察】

本例は SCA15 の初の剖検例である。神経系において最重度の変性所見は小脳皮質(プルキンエ細胞>顆粒細胞)にある。なかでも, 病変は脊髄小脳で最も顕著で, 橋小脳では比較的軽度, 前庭小脳はよく保たれている。これらの小脳内病変分布の特徴と解剖学的投射関係にある脳幹・脊髄の各解剖構造における変性所見の程度は良く対応している。ただし, 延髄背・内側副オリブ核や胸髄クラーク核および脊髄小脳路の各変性が, 虫部・傍虫部小脳皮質病変に伴う逆行性経シナプス変性であるのか, SCA15 固有の系統変性(一次性病変)の一部であるのか, 厳密には不明である。感覚系末梢神経障害の病理学的意義の詳細も不明である。現時点で SCA15 剖検例は報告されておらず, 症例の蓄積による特異的な神経病理所見の確立が一つの課題と思われる。また, 本例における血管障害の所見から, *ITPR1* 変異を原因とする SCA15 では IP3R の機能低下に伴い血管平滑筋細胞でもカルシウム代謝が障害され, 長期的には平滑筋細胞の変性・消失が促進されている可能性も示唆される。なお, 血管内皮細胞の *IP3R1* を減少させると粥状動脈硬化が促進されるという報告がある(文献 2)。

## References

1. Hara K et al. Neurology 71: 547-551, 2008
2. Dong Y et al. Nat Commun 11: 3984, 2020

## 無症候性と考えられる大脳皮質 tau 病理を認めた 2 例

西田尚樹, 畑 由紀子, 一萬田正二郎

富山大学医学部法医学講座

### [症例 1]

70 代前半, 男性. 高血圧, 2 型糖尿病, 高尿酸血症で服薬中, 心電図で完全右脚ブロック. 某日飲酒帰宅中に自宅そばで倒れていた. 救急搬送されたが, 心拍再開せずに死亡した. 死因は高血圧性心肥大による致死性不整脈と考えられた.

脳重量: 1407g. 萎縮や限局性病変は不明瞭. 内側側頭葉, 中心前回くも膜下, 血管周囲に thorn shaped astrocytes(TsA)の集簇あり. また中心前回には 2-3 層の神経細胞中心に少数の AT8 陽性 pretangle, neuronal thread と astrocyte を認める. Astrocytes は granular/fuzzy astrocyte (GFA)が大半だが, 一部で明らかに顆粒径の増大や伸長を認める細胞も散見する. 前頭葉は pretangle 主体の陽性像がある. 中脳黒質に少数の pretangle を認め, 視床下核, 橋核, 延髄, 小脳歯状核に微量の AT8 陽性像を認める. 大脳辺縁系に多数の neurofibrillary tangle (NFT)が認められる (Braak stage 3). 迂回回に嗜銀顆粒認める(Saito stage 1).

### [症例 2]

60 代後半, 男性. 通院歴ないが, 大酒家とのことである. 転倒癖あり. 自宅近くの高度にぬかるんだ田んぼ内で発見される. 死因は溺水吸引による窒息と判断した.

脳重量: 1530g. 小脳虫部の軽度萎縮とうっ血が認められる. 内側側頭葉, 中心前回, 脳幹, 小脳くも膜下, 血管周囲に TsA の集簇あり. 中心前回に少数の AT8 陽性 astrocyte とごく微量の pretangle あり. Astrocyte は大半 GFA だが, astrocytic plaque を強く疑う細胞も認められる. 淡蒼球, 延髄, 小脳歯状核に微量の thread を認める. Braak NFT stage 2, 迂回回に少数の嗜銀顆粒あり (stage 1).

### [考察]

Aging-related tau astrogliaopathy (ARTAG)は, AT8, 4-repeat-tau 陽性の加齢性 glia 病変とされ, 主に白質に出現する thorn shaped astrocyte と皮質内に出現する granular/fuzzy astrocyte を認めるとされる. 本 2 例は多数の TsA, GFA の存在から ARTAG の可能性も考え得るが, 皮質の神経細胞病理 (症例 1), astrocyte の形状 (症例 1,2) から病早期の Corticobasal degeneration である可能性を考えている. 皆様のご意見を拝聴させていただきたい.

## 演題名：原因不明の多発性脳梗塞を繰り返した血管内大細胞型 B 細胞リンパ腫（IVLBL）の 1 例

演者氏名：○松見高太郎<sup>1)</sup>、新井萌子<sup>2)</sup>、突田健一<sup>2)</sup>、加藤裕美子<sup>3)</sup>、栗原紀子<sup>3)</sup>、鈴木靖士<sup>2)</sup>、  
小山涼子<sup>4)</sup>、○(病理)鈴木博義<sup>4,5)</sup>

所属：1) 国立病院機構仙台医療センター 臨床研修部、2) 国立病院機構仙台医療センター 脳神経内科  
3) 国立病院機構仙台医療センター 放射線科、  
4) 国立病院機構仙台医療センター 臨床検査科/病理診断科、5) みやぎ県南中核病院病理診断科

【症例】71 歳、男性

【既往歴】陳旧性脳梗塞、高血圧、過敏性腸症候群、陳旧性の多発肋骨骨折

【家族歴】特記すべき事項なし

### 【臨床経過】

発症時期不明の小脳梗塞に対してバイアスピリン内服中であった。

2021 年 X-4 月：視野狭窄を主訴に前医を受診。両側大脳半球の多発性脳梗塞を認め、抗凝固療法を開始した。2021 年 X-3 月：脳梗塞の再発を認めた。最終的にワルファリン単剤で治療したが抑制できなかった。複数の血管支配に及ぶ多発脳梗塞であることから、原発性中枢神経血管炎を疑い 2 回のステロイドパルス療法を前医で実施。しかしその後も脳梗塞の再発を繰り返し、知能障害が悪化したため、当院紹介受診した。

神経学的所見：左半側空間無視、左同名半盲、左上肢不全麻痺

入院後血液検査で LDH 299U/L、sIL-2R 2984U/L および AST 141U/L、ALT113U/L などの軽度肝障害があった。

前医 MRI では X-9 月に陳旧性の右小脳梗塞を認め、X-4 月に右後頭葉に急性期梗塞巣を認めた。X-3 月の MRI では右中大脳動脈皮質枝領域に梗塞巣を認めた。

繰り返す脳梗塞のため、X 月に当院紹介受診及び入院した。血管内大細胞型 B 細胞リンパ腫も鑑別に挙げ、骨髄穿針による組織検査を施行したが診断に至る所見は得られなかった。脳血管生検や皮膚生検、骨髄生検も検討したが気腫性膀胱炎を入院中に合併し全身状態が不良のため施行に至らなかった。入院後第 131 日に回診時に呼吸停止の状態で死亡に至り、病理解剖を行った。

### 【病理所見】

脳重量：1295g、両側の前大脳動脈、中大脳動脈、椎骨脳底動脈領域の皮質に多数箇所軟化巣が見られ、皮質下白質にも軟化が及んでいた。さらに両側基底核、視床下部、視床にも軟化病変が複数認められ、組織学的には亜急性期の梗塞に一致する所見であった。脳幹部、小脳、脊髄にも大きな軟化巣が多数認められた。組織学的には通常の IVLBL で見られるような髄膜の小血管内にも異型リンパ球の存在が見られるが、これに加えて、左 VA と PCA、左 P-com、左右の MCA-M1 部、両側 ACA-A1 部などの太い脳血管内に多数の異型リンパ球が充満し、一部では内皮傷害とそれに伴う異型リンパ球を内部に入れた血栓形成による血管の高度の狭窄や閉塞像が認められた。脳幹部と脊髄では周囲の栄養動脈内に多数の異型リンパ球が充満していた。IVLBL は中枢神経形骸の全身臓器にも広がっており、その分布は以下の通りであった。心臓（冠動脈）、肺（細動脈～末梢）、腎臓（腎動脈～末梢）肝臓（肝門部肝動脈～末梢）、膀胱（中等大動脈～末梢）、消化管（細動脈）、脾臓・膵（脾動脈）、骨髄（毛細血管）。検索した皮膚には浸潤はなし。

### 【問題点】

IVLBL による脳病変は大細胞型リンパ腫細胞が小血管内腔で増殖し、多発性の小循環障害病変を生じることが特徴であるが、本症例では右中大脳動脈などの大血管内腔にリンパ腫細胞を含む大型の血栓が形成されるという非典型的な病態が存在した。また、確定診断のためには生検が必須であるが、本症例では全身状態が悪く、生検部位の選択にも苦慮し確定診断に至らなかった。

報告も少ない稀な病態と生検部位選択に関してこれまでの文献的知見も含めて考察する。

## 病理診断に難渋している脳腫瘍の一例

○佐藤雄一<sup>1)</sup>, 別府高明<sup>1)</sup>, 杉本亮<sup>2)</sup>, 柳川直樹<sup>2)</sup>, 黒瀬顕<sup>3)</sup>, 小笠原邦昭<sup>1)</sup>  
○Yuichi Sato<sup>1)</sup>, Takaaki Beppu<sup>1)</sup>, Ryo Sugimoto<sup>2)</sup>, Naoki Yanagawa<sup>2)</sup>, Akira Kurose<sup>3)</sup>,  
Kuniaki Ogasawara<sup>1)</sup>

1) 岩手医科大学脳神経外科, 2) 岩手医科大学病理診断科, 3) 弘前大学大学院病理診断学講座

1) Department of Neurosurgery, Iwate Medical University, 2) Department of Molecular Diagnostic Pathology, Iwate Medical University, 3) Department of Anatomic Pathology, Hirosaki University Graduate School of Medicine

【症例】10歳、女性

【既往歴・家族歴】特記事項なし

【臨床経過】

4年前に全身性痙攣を認めた。その後も痙攣を繰り返すため、抗痙攣薬を開始したが、コントロール不良で度重なる薬剤変更を行っていた。3年前に頭部MRIを施行しており、右前頭葉に12mmの病変を認めていたが気づいていなかった。再度、全身性痙攣発作を起こしたため、頭部MRIを施行すると右前頭葉に30mmの嚢胞性成分を伴う造影効果を示す腫瘍性病変を認めたため、加療目的に当院へ紹介搬送となった。病変が痙攣の原因と判断し、摘出術を行った。腫瘍は灰色で柔らかく、正常脳との境界は明瞭で、肉眼的に全摘出した。術後経過観察を行っているが、痙攣の頻度は低下している。

【病理所見】

円形核細胞が小クラスターを形成し myxoid な背景に増生していた。繊細な長い細胞突起を伸ばす腫瘍細胞や eosinophilic granular body が多数見られた。また核分裂が散見された。免疫染色では GFAP (+)、olig2 (+)、synaptophysin (+)、BRAF (-)、ATRX (+)、IDH-1 (-)、MIB-1 5%だった。

【問題点】

Pilocytic astrocytoma が最も考えられるが、鑑別疾患に pilomyxoid astrocytoma、myxoid glioneuronal tumor が挙がり、診断に難渋している。